229

ANNALES
D'ANATOMIE PATHOLOGIQUE
ET D'ANATOMIE NORMALE
MÉDICO-CHIRURGICALE

DOUZIÈME ANNÉE *N° 3* *MARS 1935*

MÉMOIRES ORIGINAUX

TRAVAIL DE LA CLINIQUE MÉDICALE DE L'HÔPITAL SAINT-ANTOINE
(PROFESSEUR F. BEZANÇON)
ET DU LABORATOIRE D'ANATOMIE PATHOLOGIQUE DE LA FACULTÉ
(PROFESSEUR G. ROUSSY)

LE SORT DU LIPIODOL DANS LE PARENCHYME PULMONAIRE CHEZ L'HOMME

par

F. BEZANÇON, J. DELARUE et M. VALET-BELLOT

Depuis que J.-A. Sicard et J. Forestier ont préconisé, en 1922, l'injection d'huile iodée dans les voies aériennes pour l'étude radiologique de certaines affections de l'appareil respiratoire, cette excellente méthode a reçu des applications de jour en jour plus étendues et le lipiodolodiagnostic a été l'objet de très nombreuses recherches. Si elles ont eu surtout, et fort justement, un but pratique immédiat de diagnostic et,

accessoirement, de traitement, on s'est pourtant préoccupé, dès l'apparition de la méthode, d'en expliquer l'innocuité reconnue par tous les cliniciens, d'expliquer la rapide élimination du lipiodol après l'injection, c'est-à-dire la fugacité des images radiologiques que celle-ci permet d'obtenir, de connaître en somme la destinée de l'huile iodée dans les voies aériennes.

Sicard, Fabre et Forestier ont constaté que l'injection intra-trachéale est précocement suivie d'une abondante étimination d'iode par l'urine; ce fait démontre qu'une partie au moins du lipiodol, non rejetée par expectoration, subit une véritable digestion, un dédoublement, par intervention de la fonction lipodiérétique du poumon.

Plus récemment, quelques expérimentateurs ont étudié histologiquement les réactions produites dans le poumon par l'huile iodée. Leurs recherches ont bien mis en évidence la discrétion de ces réactions, leur caractère transitoire, et l'absence de toute lésion inflammatoire même parcellaire, dommageable par le tissu pulmonaire.

Malgré ces précisions, des inconnues subsistent encore sur le sort du lipiodol dans le parenchyme pulmonaire chez l'homme.

La pratique courante enseigne par exemple que, si bien souvent les contrôles radiographiques successifs faits après injection de lipiodol montrent la disparition rapide de celui-ci et la « *restitutio ad integrum* » de l'image radiologique antérieure, il est des cas dans lesquels, en des zones très étendues ou très limitées, bilatérales ou unilatérales, le lipiodol reste visible sur les films, après des semaines, des mois, des années même. Il dessine alors souvent, non plus le trajet des bronches, mais un fin réseau dont les mailles enchevêtrées forment par leur entrecroisement de très petits nodules, parfois de petites taches, réticulées elles-mêmes, à limite inférieure très nette et convexe, à limite supérieure imprécise.

A quoi tiennent les différences observées dans la rapidité de disparition du lipiodol ? De quels facteurs dépendent la persistance et la localisation de parcelles du corps opaque ? Ce sont d'intéressantes questions que l'expérimentation chez l'animal est incapable de résoudre, parce qu'elle porte sur des poumons antérieurement sains, et qu'ainsi les conditions réalisées sont absolument différentes de celles qui président à l'injection intra-trachéale de lipiodol chez l'homme.

Ce problème pratique se double d'un problème doctrinal. L'on conçoit en effet tout l'intérêt qui s'attache à la connaissance de l'action, sur le parenchyme pulmonaire humain, d'un corps étranger assimilable introduit par voie bronchique, et du substratum histologique des images radiographiques si particulières dues à la persistance du lipiodol dans le poumon.

Des circonstances fortuites sont venues nous permettre de répondre en partie aux questions que nous nous posions depuis longtemps.

En moins de trois mois, nous avons pu faire l'étude clinique, radiologique et anatomo-pathologique de trois cas dans lesquels la mort est survenue respectivement deux jours, douze jours et six ans après une injection intra-trachéale de lipiodol. Dans ces trois observations, l'étude anatomo-pathologique des poumons a comporté tout d'abord un examen macroscopique, avec essai de superposition anatomo-radiologique. En outre, des fragments de parenchyme pulmonaire ont été prélevés en différentes régions, et tous partagés en deux parties égales : l'une a été incluse à la paraffine et « techniquée » suivant les méthodes usuelles. De l'autre ont été obtenues par congélation des coupes qui ont été soumises à l'action du Soudan III et du Scarlach.

ÉTUDE ANALYTIQUE DES DOCUMENTS ANATOMO-CLINIQUES

OBSERVATION I. — La première observation concerne une femme de trente-six ans, hospitalisée le 7 janvier 1934 à la Clinique Médicale de l'hôpital Saint-Antoine. Mme L... présente un épisode aigu fébrile avec expectoration abondante, semblable, dans ses grandes lignes, à ceux dont elle est atteinte tous les six mois environ depuis dix ans. Les symptômes fonctionnels sont cependant, cette fois-ci, particulièrement marqués et l'état général plus touché qu'à l'habitude. L'aspect de l'expectoration, qui est rejetée surtout le matin, qui contient une flore microbienne variée d'où les bacilles de Koch sont absents, comme l'histoire clinique, évoque le diagnostic de dilatation des bronches. D'autant qu'une radiographie faite le 8 janvier montre les deux champs pulmonaires obscurcis dans leur tiers inférieur par un réseau d'opacités linéaires à mailles larges et grossières, parti en éventail de la corne inférieure du hile de chaque côté.

Une injection intra-trachéale de lipiodol est faite le 10 janvier. Sur le cliché obtenu aussitôt après (fig. 1), seules la trachée et les grosses bronches sont rendues visibles par l'huile iodée. Le dessin des conduits bronchiques est continué en bas et en dehors, par d'innombrables opacités micro-nodulaires ou punctiformes, groupées en corymbes ou en rosettes ou disséminées sans ordre. L'image réalisée est celle de « l'arbre d'été ».

Le lendemain de l'injection de lipiodol, l'amélioration de l'état de notre malade, amorcée pendant les jours précédents, s'accentue encore. L'abondance de l'expectoration, surtout, a beaucoup diminué. Mais une tachycardie importante persiste, sans qu'on pût y trouver une explication suffisante, et y remédier. Le 12 janvier, dans la soirée, des phénomènes syncopaux mortels survinrent brusquement.

Les poumons prélevés à *l'autopsie* faite le 14 janvier, ne présentent, macroscopiquement, que des lésions relativement discrètes : splénisation et œdème modérés des deux lobes inférieurs, visibilité exagérée des adventices péribroncho-vasculaires et des cloisons inter-lobulaires. Il n'y a pas de dilatation bronchique décelable. De très fines gouttelettes huileuses se voient, en éclairage oblique, sur les tranches de sections des lobes inférieurs.

L'examen histologique d'un certain nombre de fragments des lobes inférieurs droit et gauche, après inclusion à la paraffine et coloration des coupes par fuchséline-hématéine-éosine et par hématoxyline-éosine-bleu d'aniline, montre des altérations diffuses portant sur les bronches, les adventices broncho-vascu-

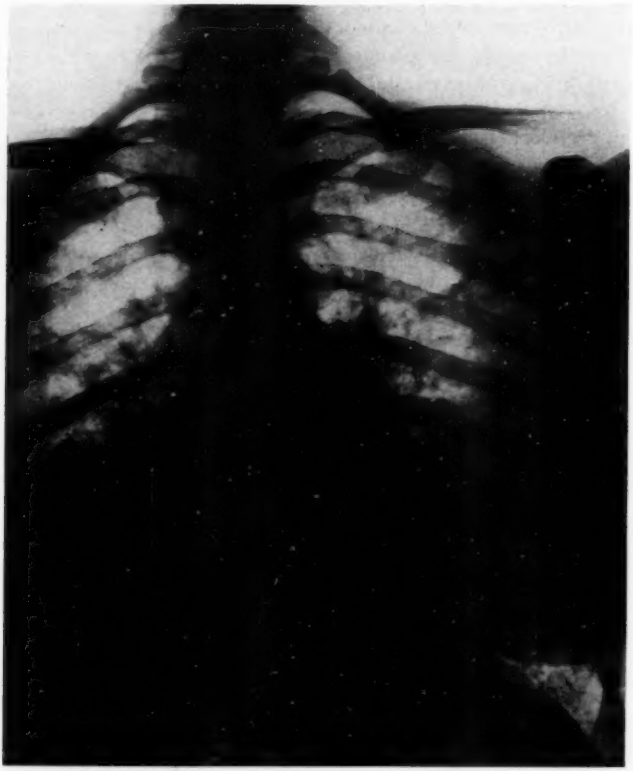

FIG. 1. — *Radiographie faite immédiatement après une injection intra-trachéale de lipiodol* (obs. I).
La mort est survenue quarante-huit heures après.

laires, les cloisons inter-lobulaires et les parois alvéolaires. Les bronchioles sus-lobulaires et acineuses présentent un calibre normal, mais, avec les altérations inflammatoires importantes de la muqueuse et l'intense hyperplasie conjonctive inflammatoire de l'adventice broncho-artérielle, elles se montrent le siège d'endo- et péri-bronchite, subaiguë-chronique. Les cloisons interlobu-

laires sont également atteintes de sclérose hyperplasique. Les parois alvéolaires sont elles-mêmes, en beaucoup de points, fort épaissies; elles sont riches en fibrilles collagènes, parsemées de volumineux macrophages arrondis et, çà et là, tapissées par une rangée de cellules cubiques qui forme à l'alvéole voisin un revêtement à peu près continu. En regard de ces importantes alté-

FIG. 2. — *Aspect, au fort grossissement, d'une paroi alvéolaire deux jours après la pénétration intra-pulmonaire du lipiodol* (obs. I). Des gouttelettes d'huile sont « collées » contre la paroi alvéolaire; début de phagocytose interstitielle.

rations « interstitielles », il n'existe que des lésions exsudatives intra-alvéolaires fort discrètes.

L'étude des coupes obtenues par congélation, colorées au Soudan-hémalun, et montées au sirop d'Apathy, montre, en certains points, dès le faible gros-

sissement, des flaques soudanophiles (1) occupant certaines alvéoles, appliquées contre la paroi qu'elles tapissent en nappe discontinue, et faisant saillie dans la lumière de la cavité alvéolaire (fig. 2).

Mais ce n'est qu'en de rares points (la note [1] ci-dessous donne l'explication de ce fait) que l'on trouve des gouttelettes de graisse *libre* et en quantité abondante dans les cavités aériennes. Presque partout les corps soudanophiles apparaissent inclus dans l'épaisseur même des cloisons alvéolaires (fig. 2). Ils y forment de petits groupes de grains très fins et apparaissent évidemment inclus dans le corps cytoplasmique de macrophages, dont on peut voir le noyau. Ailleurs, de très fines gouttelettes sont alignées et serrées les unes contre les autres en bordure de la cavité alvéolaire; on peut se rendre compte, au fort grossissement, qu'elles sont séparées de celle-ci par une bande cytoplasmique très fine, indice certain de leur siège intra-cellulaire.

D'ailleurs en certains alvéoles s'observe, avec toutes les images intermédiaires à partir de l'aspect précédent, un processus de métamorphose macrophagique et de libération des cellules de la paroi alvéolaire, chargées de lipiodol. C'est ainsi que se voient de volumineux macrophages libres. Les corps gras qui s'y trouvent inclus subissent sans doute des modifications histo-chimiques, si l'on en juge du moins par les modifications de leur colorabilité, par la teinte, non plus rouge orangé mais jaune brunâtre qu'ils présentent, et par leur moindre réfringence.

Cependant, ce processus de mobilisation et de libération intra-alvéolaire des cellules de la paroi est peu important; il n'existe que fort peu d'alvéoles qui contiennent des macrophages chargés de graisse.

Des coupes pratiquées aux dépens de fragments prélevés au voisinage du hile ne nous ont pas permis de mettre en évidence de corps gras, sinon en très petite quantité, dans la lumière des bronches. En revanche, dans les adventices de bronches cartilagineuses de moyen calibre se voient des macrophages chargés de gouttelettes de graisses et situés au voisinage d'autres macrophages bourrés de grains noirs d'anthracose. Parfois, tous ces phagocytes se trouvent évidemment situés dans la lumière d'un conduit lymphatique dont on retrouve le revêtement endothélial.

Ainsi, deux jours après une injection intra-trachéale de lipiodol, les colorations au Soudan montrent dans le parenchyme pulmonaire des corps gras en grande abondance. Si l'on admet — postulat dont nous discuterons plus loin l'exactitude — que toutes les graisses mises en évidence sur les coupes sont exogènes, et représentent l'huile iodée injectée dans les voies aériennes, on constate qu'une grande partie du lipiodol est restée libre et inactive vis-à-vis du parenchyme pulmonaire; qu'une autre partie a été fixée par celui-ci ; l'huile iodée ainsi fixée présente un siège surtout « interstitiel », et il semble que ce soit dans

(1) Pour en étudier la topographie, ici comme dans les cas suivants, et la faire figurer sur les dessins reproduits dans ce mémoire, nous n'avons tenu compte que des gouttelettes soudanophiles apparaissant exactement situées dans le plan de la coupe, après mise au point de l'objectif sur celle-ci. Une grande partie des corps gras *libres* dans le parenchyme pulmonaire vient, en effet, quittant le plan de la coupe, se coller à la face inférieure de la lamelle, avant la dessiccation du sirop d'Apathy, en raison de leur faible densité relative.

l'épaisseur même des cloisons inter-alvéolaires qu'elle subisse des modifications histo-chimiques traduites par une modification d'affinités tinctoriales. Le lipiodol n'a provoqué qu'une faible réaction macrophagique

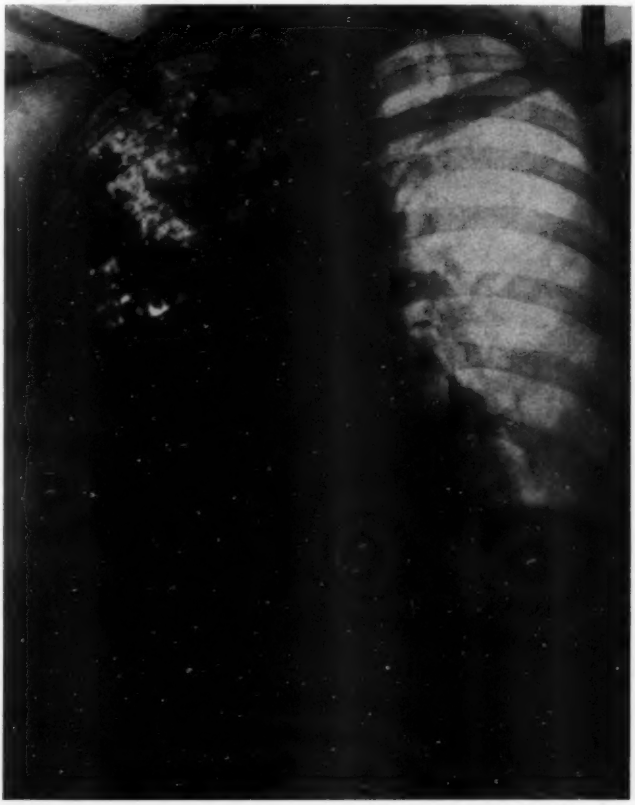

FIG. 3. — (Obs. II.) *Ascension paralytique considérable de l'hémidiaphragme droit.*

Les bronches droites sont seules dessinées par le lipiodol. Mort douze jours après l'injection intra-trachéale.

exsudative ; encore celle-ci est-elle exclusivement une réaction de phagocytose, car on n'observe pas de macrophages intra-alvéolaires qui ne contiennent de grains soudanophiles.

OBSERVATION II. — Une femme de cinquante-cinq ans, Mme K..., est amenée à l'hôpital Saint-Antoine le 24 octobre 1933. Elle présente une hémiplégie droite datant de quelques jours. Rien ne vient, chez elle, attirer l'attention sur l'appareil respiratoire, sinon l'antécédent, en 1930, d'une congestion pulmonaire.

A la fin de décembre, une ascension thermique jusqu'à près de 40°, la constatation d'une zone de matité importante et d'adventices à la base pulmo-

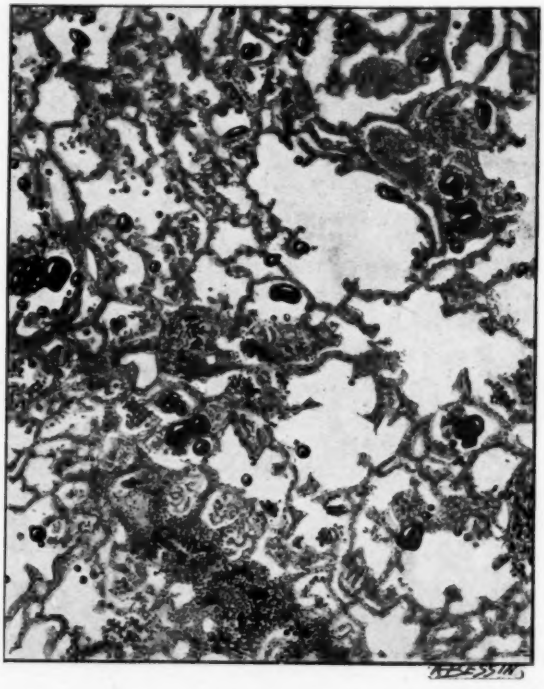

FIG. 4. — *Aspect, au faible grossissement, du parenchyme pulmonaire douze jours après l'injection intra-trachéale du lipiodol* (obs. II).
De nombreuses gouttelettes d'huile apparaissent libres dans les alvéoles.

naire droite conduisent, après ponction exploratrice négative, à pratiquer une radiographie thoracique. Celle-ci, faite en position couchée, montre que le tiers inférieur du poumon droit est complètement opacifié par une ombre homogène à la limite supérieure convexe régulière, surmontée d'opacités linéaires et réticulées développées presque jusqu'à l'extrême sommet.

Cette image radiologique paraît surtout l'effet d'une ascension diaphragma-

tique droite. Cependant, en raison de la persistance de signes physiques importants et de l'apparition d'un petit épanchement pleural démontré par une nouvelle ponction exploratrice, on décide de pratiquer une exploration lipiodolée de l'hémithorax droit.

L'injection intra-trachéale de lipiodol est faite le 10 janvier 1934, la malade étant placée en inclinaison latérale droite.

Une radiographie faite immédiatement après confirme l'existence d'une ascension paralytique du diaphragme. Les bronches inférieures droites, seules opacifiées par le lipiodol, sont en effet refoulées en haut. Sous l'influence de la poussée verticale du diaphragme, elles subissent un véritable télescopage; de ce fait, elles sont courtes, sinueuses, en « racines ». A la partie supérieure et externe de l'hémithorax droit, le lipiodol forme de fines opacités nodulaires, mais ne dessine aucun trajet bronchique (fig. 3).

Dans les jours qui suivent, l'état de la malade, d'abord stationnaire, s'aggrave bientôt. Un état de prostration s'installe, un coma survient, sans que de nouvelles lésions soient décelées. La mort survient le 22 janvier.

A l'autopsie, faite vingt-quatre heures après la mort, le lobe inférieur du poumon droit apparaît atélectasié et densifié. Dans les deux lobes supérieurs, qui sont lourds et splénisés, s'observe une visibilité particulièrement marquée des adventices broncho-vasculaires, et quelques foyers acineux ou lobulaires de densification rouge à type broncho-pneumonique.

L'examen histologique a porté sur le lobe inférieur et sur le lobe supérieur du poumon droit, et sur des fragments, symétriquement prélevés, du poumon gauche.

L'examen des coupes obtenues et colorées par les techniques usuelles montre tout d'abord des lésions communes au poumon droit et au poumon gauche, plus marquées cependant à droite : c'est une sclérose pulmonaire systématique discrète, adventitielle et inter-lobulaire, avec anthracose et infiltrats lymphoïdes; ce sont des altérations des parois alvéolaires qui présentent en certaines régions l'épaississement et la structure que nous avons notés à propos de l'observation précédente. A côté de ces lésions certainement assez anciennes, des foyers récents d'alvéolite fibrino-diapédétique et surtout d'alvéolite macrophagique s'observent sur les coupes de presque tous les fragments, et notamment de ceux qui ont été prélevés aux lobes inférieurs droit et gauche.

La coloration au Soudan de fragments de parenchyme pulmonaire relativement peu altéré (lobe supérieur droit) montre au faible grossissement (fig. 4) de nombreux alvéoles pulmonaires occupés par de volumineux blocs de graisse très réfringents, très fortement colorés en rouge orangé, situés au centre de la cavité alvéolaire, et par des gouttelettes plus fines, également libres dans celle-ci. Mais la majeure partie des corps gras mis en évidence sur les coupes n'apparaît pas sous cette forme libre. En toutes les régions du poumon droit, et surtout au lobe inférieur, que nous avons vu atteint de lésions exsudatives en foyers, les gouttelettes huileuses sont fragmentées et phagocytées. Un grand nombre d'éléments cellulaires, volumineux et arrondis, qui occupent les cavités alvéolaires, constituant l'alvéolite macrophagique, apparaissent littéralement bourrés de petits corps soudanophiles, bourrés au point qu'ils prennent un aspect mûriforme et que le noyau n'en est même plus visible (fig. 5). Tous les macrophages ne sont pas, d'ailleurs, aussi abondamment chargés de corps gras; certains en sont totalement dépourvus; quelques fines et rares gouttelettes seulement se voient dans le corps cytoplasmique de certains autres.

Ici, comme dans l'observation précédente, les gouttelettes huileuses intra-

cellulaires ne sont pas aussi intensément colorées par le Soudan que les gouttelettes libres. Leur très petit volume n'est manifestement pas seul responsable de ce fait; de telles modifications d'affinités tinctoriales laissent bien deviner une modification chimique du corps gras dans le protoplasme cellulaire. On peut ainsi comprendre la signification des poussières soudanophiles, relativement peu colorées, qui se trouvent à l'état libre dans la cavité des alvéoles. Il s'agit sans nul doute de corps gras qui, ayant été phagocytés, ont été libérés

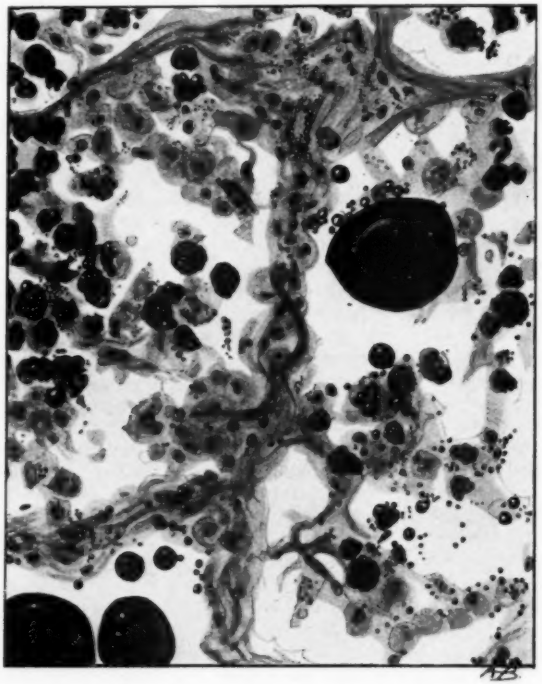

FIG. 5. — *Douze jours après l'injection intra-trachéale* (obs. II), *gouttelettes huileuses libres dans l'alvéole.*
Phagocytose interstitielle encore visible. Alvéolite macrophagique secondaire : la plupart des macrophages inter-alvéolaires sont chargés de corps gras.

secondairement par la dégénérescence du macrophage où elles étaient incluses.

Ce n'est pas seulement dans la cavité des alvéoles que s'observe la phagocytose de l'huile. Dans les cloisons inter-alvéolaires (fig. 5 et 6) et surtout dans les cloisons épaissies, déformées par un processus lésionnel interstitiel (fig. 6), se voient de nombreux macrophages chargés de grains soudanophiles plus ou

moins abondants voisinant souvent avec des grains d'anthracose; en beaucoup de points, on voit ici encore ces cellules chargées de corps gras se libérer, se détacher de la paroi (fig. 5 et 6) pour former dans la cavité de l'alvéole des macrophages libres.

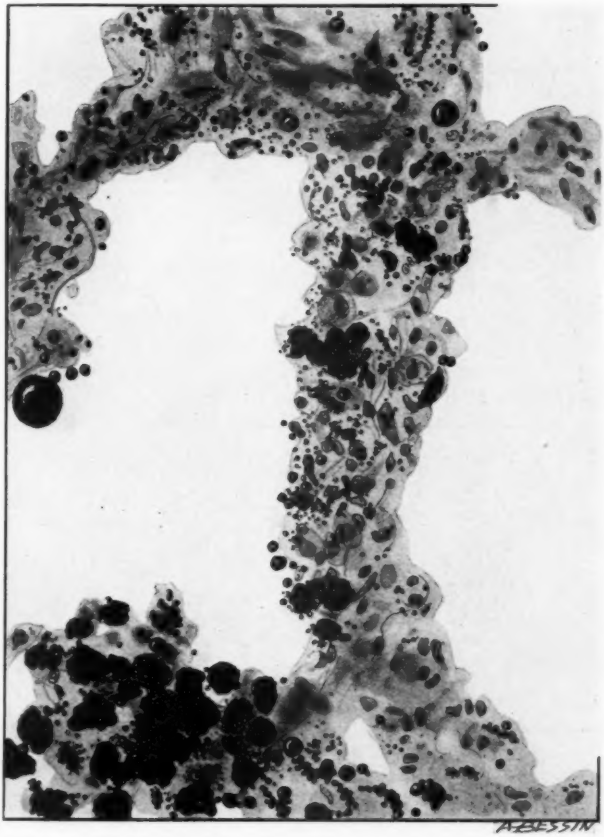

FIG. 6. — (Obs. II.) *Paroi alvéolaire épaissie, expression d'un processus interstitiel hyperplasique.*
De nombreux macrophages chargés de corps gras s'y trouvent, en même temps que des grains anthracosiques. En bas, alvéolite macrophagique secondaire.

Alors que, sur les coupes de tous les fragments de poumon droit que nous avons examinés, les colorations au Soudan nous ont montré de grandes quan-

tités de corps gras, nous n'avons pu en mettre en évidence dans le poumon gauche pourtant atteint des mêmes lésions exsudatives, sinon tout à fait à la base et en très petite quantité.

En somme, douze jours après l'introduction d'huile iodée dans les bronches, on voit encore du lipiodol libre en grande quantité à l'intérieur des alvéoles dans un poumon probablement immobilisé, il est vrai, par la paralysie du diaphragme, ce qui a sans doute entravé le rejet par expectoration. Mais la plus grande partie de l'huile est absorbée par phagocytose. Les macrophages chargés de grains soudanophiles se retrouvent surtout dans les parois alvéolaires, dans les cloisons interlobulaires, dans les adventices broncho-artérielles ; ils y cheminent jusqu'au hile, dans les canaux lymphatiques adventitiels ou dans l'épaisseur même du tissu conjonctif.

De nombreuses cellules à graisse se voient aussi dans la cavité des alvéoles pulmonaires, participant au processus d'alvéolite macrophagique observé dans ce cas. Elles voisinent, dans des alvéoles qui sont dépourvus d'huile libre, avec d'autres macrophages dépourvus d'inclusions huileuses : ce fait constitue à nos yeux une nouvelle preuve que la phagocytose du lipiodol s'exerce bien dans la paroi même de l'alvéole et, en corollaire, que les lésions exsudatives observées ici n'ont pas été provoquées par le lipiodol, mais sont bien secondaires et dues à une autre cause pathogène.

OBSERVATION III. — Une femme de cinquante-huit ans, Mme S..., a présenté en 1918 un épisode aigu fébrile qui a duré une quinzaine de jours. Depuis, elle a fréquemment été atteinte de « rhumes » et de « bronchites », toujours accompagnés de dyspnée et d'une expectoration purulente abondante. Une crise plus importante a nécessité, il y a six ans, son hospitalisation à Saint-Antoine. Elle y est restée un mois et demi et, en raison de ses antécédents, des symptômes et des signes qu'elle présentait, on *a pratiqué chez elle pendant ce séjour, en janvier 1928, une injection intra-trachéale de lipiodol.* La radiographie faite immédiatement après — que nous n'avons malheureusement pu retrouver — aurait montré d'importantes ectasies bronchiques aux deux bases pulmonaires. Une notable amélioration a suivi l'exploration lipiodolée. Mais, au mois de janvier 1933, tous les troubles ont reparu assez subitement, pour ne faire désormais que s'accentuer. Le 2 octobre 1933, Mme P... revient à la clinique médicale de Saint-Antoine : en même temps qu'une expectoration purulente très abondante, on note l'altération profonde de l'état général, l'état véritablement squelettique de la malade qui est constamment fébricitante à 38°5 ou 39°. Des râles sous-crépitants sonores s'entendent aux deux bases. La recherche des bacilles tuberculeux dans les crachats reste et restera toujours négative.

Une radiographie du thorax, faite le 9 octobre, montre (comme le montreront, sans modifications, deux clichés ultérieurs) les deux champs pulmonaires obscurcis, surtout dans leurs deux tiers inférieurs, par des opacités linéaires ou aréolaires formant à la base, par leur entrecroisement et

leur confluence, des opacités nodulaires arrondies, mais à contour irrégulier et « chevelu ». Sur le fond d'obscurité générale créée par ce « dessin réticulé » radiologique tranchent des hyperclartés. En s'associant aux bases avec les lignes sombres, elles estompent les contours des coupoles diaphragmatiques

FIG. 7. — (Obs. III.) *Radiographie faite six ans après une injection intra-trachéale de lipiodol pour dilatation des bronches.*
Persistance de fines taches en réseau près du hile gauche.

et du cœur qui apparaissent imprécis, dentelés, irréguliers (fig. 7). A la partie moyenne du poumon gauche surtout, s'observent en quelques points de petites opacités très denses, punctiformes ou finement aréolaires, qui peuvent être considérées comme des reliquats intra-pulmonaires du lipiodol injecté dans les bronches six ans auparavant.

Malgré toutes les tentatives thérapeutiques, l'état de la malade ne fit qu'empirer progressivement. La cachexie fit de rapides progrès et la mort survint le 17 janvier 1934.

A l'autopsie, faite vingt-six heures après la mort, les deux poumons apparaissent atteints de lésions considérables, assez semblables des deux côtés, mais beaucoup plus importantes à gauche qu'à droite. Ils sont denses, parsemés d'épaisses travées scléreuses particulièrement larges aux lobes infé-

FIG. 8. — *Aspect, au faible grossissement, d'une adventice broncho-vasculaire six ans après une injection intra-trachéale de lipiodol* (obs. III).
En bas, à droite et à gauche, deux espaces probablement lymphatiques occupés par des macrophages de corps gras.

rieurs. Ceux-ci sont rigides, fibreux, et présentent à la coupe un aspect typique de « pierre meulière ». On n'y voit plus trace de tissu pulmonaire normal. Ils sont creusés d'aréoles irrégulières, en labyrinthes et contenant un peu de pus, ou très larges et vides. Il est impossible de reconnaître, en ces cavités, des bronches dilatées, tant est méconnaissable l'architecture de tout le tissu pulmonaire. A la surface des poumons, sur leur face externe, comme sur

leur face diaphragmatique, la plèvre est soulevée par des bulles d'emphysème

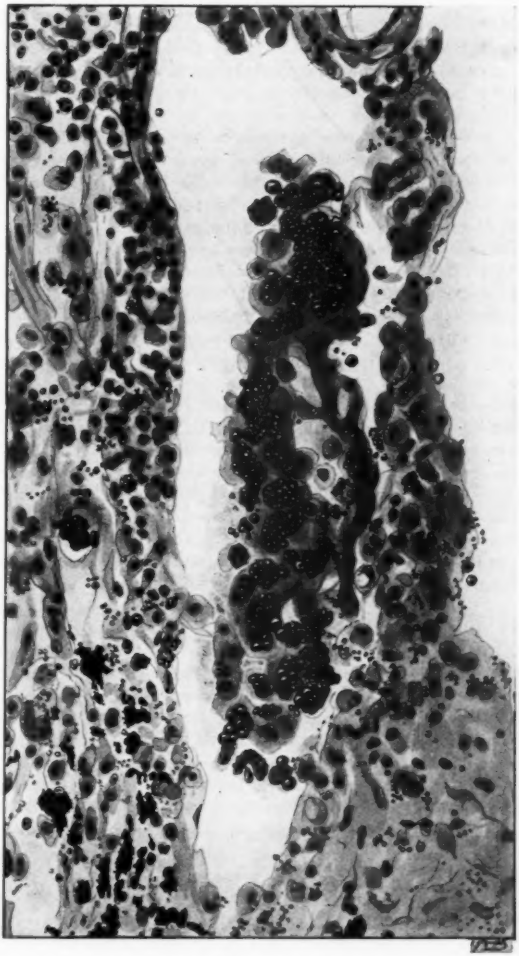

FIG. 9. — *Le lipiodol dans un espace lymphatique d'une adventice broncho-vasculaire six ans après l'injection intra-trachéale.*

formant de véritables grappes. Au lobe supérieur gauche atteint, comme le lobe supérieur droit, de « carnification » scléreuse semblable, mais beaucoup moins

importante, se voient des foyers acineux de splénisation et d'hépatisation, de type « broncho-pneumonique », substratum des accidents terminaux récents.

Histologiquement, s'observent également deux ordres de lésions.

Ce sont tout d'abord des lésions exsudatives récentes assez diffuses, manifestement secondaires et entées sur d'autres altérations qui ont bouleversé la structure normale du poumon. Celles-ci, chroniques et anciennes, relativement discrètes aux lobes supérieurs, sont surtout intenses aux lobes inférieurs droit et gauche. Elles consistent en un épaississement démesuré des cloisons inter-lobulaires et des adventices broncho-vasculaires, sous l'effet d'une sclérose hyperplasique intense. Les bronches, et surtout les bronches de petit et de moyen calibre, présentent une énorme dilatation, au point que leurs parois mêmes sont difficilement retrouvées sur les coupes, et qu'elles se confondent même avec la paroi des lobules qui en sont tributaires; ainsi se trouvent réalisés de véritables kystes intra-pulmonaires. Au sein de ces lobules kystiques, le réseau pariéto-alvéolaire normal a presque complètement disparu. Il n'est plus représenté, en certains points, que par quelques lames conjonctives épaisses en réaction inflammatoire, revêtues, sur leurs deux faces, par une assise continue de cellules cubiques et parcourues par de nombreux capillaires si dilatés parfois que leur présence donne aux cloisons un aspect véritablement angiomateux. Ces altérations constituent le degré le plus accentué de lésions parenchymateuses qui sont ailleurs moins marquées : un épaississement considérable des cloisons inter-alvéolaires, ou au contraire un emphysème atrophique circonscrit, fragmentaire, à topographie lobulaire, sont les moindres des altérations pulmonaires interstitielles que l'on puisse observer ici.

Sur les coupes colorées au Soudan-hémalun, des gouttelettes d'huile se retrouvent, en petite quantité d'ailleurs, dans les adventices broncho-vasculaires. Elles y apparaissent parfois libres; presque partout, les corps gras sont phagocytés, inclus en plus ou moins grand nombre dans de volumineux macrophages, qui prennent parfois l'aspect mûriforme observé dans l'observation précédente (fig. 8 et 9).

Les cellules lipophagiques sont souvent incluses dans l'épaisseur même du tissu conjonctif de l'adventice. Elles y voisinent avec des amas anthracosiques (fig. 8), et certaines cellules conjonctives nous sont apparues chargées à la fois de corps gras et de grains d'anthracose. Ailleurs, elles sont groupées dans de petits espaces libres ménagés entre les fibres conjonctives de l'adventice hyperplasiée, dont il est parfois difficile de dire s'il s'agit de fentes lymphatiques ou d'alvéoles atélectasiés englobés et réunis à l'adventice par la prolifération fibreuse. Dans ces espaces ne se voient pas seulement des macrophages chargés de grains soudanophiles ; quelques gouttelettes libres s'y observent aussi (fig. 9).

Nulle part ne s'observent de corps gras dans les cloisons inter-alvéolaires, sauf dans de rares régions où n'existe aucune lésion exsudative surajoutée. En revanche, en quelques points, les macrophages qui participent à ces lésions inflammatoires exsudatives récentes apparaissent, dans la cavité des alvéoles pulmonaires qu'ils occupent, bourrés de corps gras soudanophiles.

En somme, *six ans après une injection intra-trachéale*, des parcelles de lipiodol sont encore visibles sur les radiographies. L'examen histologique montre que le lipiodol persistant est exclusivement cantonné aux adventices broncho-vasculaires, aux espaces lymphatiques et aux cloi-

sons interlobulaires, dans certaines régions indemnes de lésions exsudatives surajoutées. Au contraire, dans les régions occupées par celles-ci, c'est dans les cavités alvéolaires elles-mêmes que se trouvent les cellules à graisse, avec d'autres macrophages, tandis que les cloisons interstitielles s'en trouvent dépourvues.

ÉTUDE D'ENSEMBLE DU COMPORTEMENT DU LIPIODOL DANS LE POUMON HUMAIN.

I. — Préambule. Les causes d'erreurs inhérentes à une telle étude.

A. — La stéatose pulmonaire asphyxique

Il importait, avant d'essayer d'interpréter les résultats de l'étude anatomo-clinique des trois observations précédentes, de se garder d'une première cause d'erreur qui semblait, *a priori*, pouvoir rendre délicate l'étude topographique du lipiodol dans le parenchyme pulmonaire, et enlever toute valeur à nos constatations.

Dans tous les organes qui, comme le foie et le poumon, par exemple, jouent normalement dans le métabolisme des corps gras un rôle de premier plan, on sait que la privation locale de l'oxygène entraîne des troubles importants de la lipodiérèse.

Ainsi, de même que la constatation de corps gras autour des veines centro-lobulaires dans le parenchyme hépatique des cardiaques par exemple, est le témoin d'une asphyxie locale, de même une mauvaise oxygénation dans le domaine de la circulation pulmonaire provoque une lipophanérose que les colorations au Soudan mettent facilement en évidence.

Dans l'étude de chacun de nos trois cas, nous avons eu constamment présente à l'esprit cette grossière cause d'erreur, d'autant plus que nos malades sont morts asphyxiques. Puisqu'il nous a été impossible d'employer une méthode élective de mise en évidence de l'huile iodée, nous avons cherché dans d'autres faits la preuve que les corps gras dont nous voulions étudier la topographie et l'évolution étaient bien des corps gras exogènes, du lipiodol.

Les arguments positifs sont faciles à trouver à propos des deux premières observations. La présence de gros blocs graisseux intra-alvéolaires en très grande quantité ne peut provenir que d'un apport exogène, et le caractère récent même de l'injection intra-trachéale de lipiodol vient, dans ces cas, rendre plus certaines nos constatations. De plus, dans

l'observation II, dans laquelle le cliché radiographique avait montré le poumon droit seul injecté par le corps opaque, l'étude histologique ne nous a montré de corps gras que dans ce seul poumon droit ; le poumon gauche en est complètement dépourvu.

Plus délicate est l'interprétation des coupes concernant l'observation III. L'apport exogène de corps gras date de six ans ; des phénomènes asphyxiques importants ont précédé la mort ; enfin les corps soudanophiles ne se sont montrés sur les coupes qu'en petite quantité. Mais l'étude de nombreux fragments nous a montré que, tandis que les lésions pulmonaires interstitielles ou intra-alvéolaires étaient diffuses, les corps gras ne siégeaient sur les coupes qu'en certains points très circonscrits, ce qui serait difficilement admissible en cas de lipophanérose d'origine asphyxique. Il n'est pas douteux non plus que les corps gras que nous avons observés dans les adventices broncho-vasculaires ou dans les espaces lymphatiques de ces mêmes adventices soient autre chose qu'une graisse exogène, car la lipodiérèse ne s'exerce jamais en ces régions profondes du parenchyme pulmonaire et la lipophanérose ne peut s'y observer ; de même les gouttelettes soudanophiles que nous avons vues dans les macrophages « exsudés » dans les alvéoles, ne sont pas non plus des témoins d'une « dégénérescence » graisseuse de ces cellules puisque, encore une fois, ce n'est qu'en de rares points que nous les avons observées, alors qu'un processus très diffus d'alvéolite macrophagique s'observe dans presque toute l'étendue des poumons du cas étudié.

D'ailleurs, pour rendre plus grande notre conviction et plus serrée la critique que nous voulions faire de nos constatations, nous avons fait l'étude comparée des poumons d'un sujet porteur d'artérite pulmonaire avec sclérose péribroncho-vasculaire, et mort avec des phénomènes d'asphyxie dus en partie au développement de foyer « broncho-pneumonique ». Les colorations au Soudan ont bien montré dans ce cas des corps gras intra-cellulaires, intra-alvéolaires ou intra-pariétaux, mais en petite quantité, à peu près également répartis en tous les points, et nulle part avec la topographie que nous avons vue dans notre observation III.

B. — Les lésions exsudatives surajoutées

L'étude, sur des coupes de poumons humains, de l'exact comportement du lipiodol dans le parenchyme pulmonaire se heurte à une difficulté plus grande encore : celle-ci réside dans l'existence de lésions inflammatoires pulmonaires contingentes, secondaires, qui ont précédé la mort chez nos trois sujets d'observation et qu'il est d'ailleurs impossible de ne pas observer à quelque degré en pathologie humaine sur des poumons d'autopsie. Ces lésions inflammatoires contingentes étaient sus-

ceptibles de nous conduire à des conclusions erronées, en venant ajouter leurs effets aux réactions provoquées par la seule huile iodée.

Ainsi n'avons-nous tenu compte, pour connaître l'évolution habituelle du lipiodol, que des modifications observées dans les régions à peu près dépourvues de lésions exsudatives. L'existence même de telles régions, occupées par de grandes quantités de corps gras, nous a montré que le lipiodol n'est pas capable à lui seul de provoquer de lésions exsudatives.

L'étude du comportement de l'huile iodée dans les régions profondément altérées par des phénomènes inflammatoires secondaires ou associés, fournit d'autres enseignements que nous aurons à examiner plus loin.

II. — Les modifications histologiques pulmonaires qui suivent l'injection de lipiodol.

Une fois soumises au crible d'une indispensable critique et dépouillées, par une analyse serrée des faits observés, de toute la complexité presque toujours inhérente aux observations de pathologie humaine, nos constatations nous permettent de discerner assez exactement les différents phénomènes qui suivent l'introduction de l'huile iodée dans les voies aériennes.

Injecté dans la trachée et dans les bronches, le lipiodol pénètre immédiatement dans l'intimité du parenchyme pulmonaire et occupe les alvéoles d'un certain nombre de lobules. Les gouttelettes huileuses forment parfois de gros blocs qui remplissent la cavité alvéolaire ; plus souvent elles tapissent les parois de l'alvéole, laissant libre le centre de la cavité. Très rapidement sans doute, puisque nous avons constaté le processus en pleine évolution après quarante-huit heures (fig. 2), les éléments cellulaires du revêtement de l'alvéole absorbent la substance huileuse. Cette phagocytose est intra-pariétale, et reste le plus souvent intra-pariétale. Jamais on ne voit de macrophages se libérer de la paroi, émigrer dans la cavité alvéolaire pour venir phagocyter la graisse, et si l'on voit quelques macrophages « tombés » dans l'alvéole, ce n'est que chargés de corps gras qu'ils s'y présentent.

La réaction macrophagocytaire provoquée par le lipiodol reste relativement discrète, eu égard à la quantité de lipiodol injecté dans les voies aériennes. Elle se produit lentement, puisque douze jours après l'injection (obs. II) on trouve encore d'importantes quantités d'huile iodée dans les alvéoles (fig. 3). Il est donc certain que la plus grande partie de l'huile introduite par les voies aériennes est rejetée plus ou moins vite par expectoration et qu'une faible quantité seulement est absorbée par les parois alvéolaires.

Quelle que soit l'importance de cette absorption pariétale par phagocytose — sans doute sujette, d'ailleurs à de grandes variations individuelles — les macrophages chargés d'huile restent pour la plupart inclus dans les cloisons intra-alvéolaires. Ils demeurent interstitiels, inclus dans la trame conjonctive du parenchyme pulmonaire dans laquelle ils cheminent. Après quarante-huit heures déjà, et surtout après douze jours (obs. II), on les retrouve dans les cloisons inter-lobulaires, dans les adventices péri-bronchiques ou péri-vasculaires, suivant en cela la destinée des « cellules à poussière » normales, puisqu'on les retrouve au voisinage immédiat des dépôts anthracosiques. Le lipiodol phagocyté chemine en somme dans le grand système lacunaire et lymphatique interstitiel du poumon. A peu de distance du hile pulmonaire, où des voies lymphatiques se trouvent histologiquement représentées, c'est en effet dans les canaux lymphatiques eux-mêmes qu'on trouve les macrophages soudanophiles, et ceci, dès le douzième jour (obs. II).

Ainsi se fait l'évolution, toute interstitielle, du lipiodol dans le parenchyme pulmonaire. Il est probable que, dans la plupart des cas, l'huile phagocytée finit par disparaître sous le double effet de la migration des macrophages dans le système lymphatique et de la digestion intra-cellulaire. Mais dans certains cas, les macrophages chargés de graisse se trouvent arrêtés dans leur migration interstitielle comme les grains de poussière, qui constituent l'anthracose pulmonaire. Ils demeurent alors, pendant des années (obs. III), inclus dans les espaces conjonctifs péri-lobulaires ou juxta-broncho-vasculaires, ou dans les vaisseaux lymphatiques (fig. 9). Nous aurons à envisager plus loin les raisons de cette persistance.

Quoi qu'il en soit, et nos observations nous le démontrent péremptoirement, la faible quantité d'huile iodée qui est absorbée dans le poumon par phagocytose suscite seulement une réaction interstitielle, intra-pariétale. En aucun point nous n'avons vu, dans nos deux premières observations, de réaction inflammatoire importante qui soit produite par le seul lipiodol, qui ne soit pas contingente et due à une autre cause. De même l'huile iodée, persistant après six ans dans les poumons de l'une de nos malades (obs. III), avait un siège exclusivement interstitiel, intra-lymphatique. Il n'y avait nulle trace d'enkystement intra-alvéolaire, impliquant la survenue d'une réaction inflammatoire productive importante lors de l'injection.

Ces constatations constituent des explications histologiques, probantes à nos yeux, de l'innocuité habituelle de l'introduction de l'huile iodée dans la trachée et, partant, dans le parenchyme pulmonaire. Innocuité *habituelle*, avons-nous dit, car dans un poumon altéré par un processus inflammatoire exsudatif en évolution, le corps étranger huileux est sus-

ceptible, sans nul doute, d'exagérer cette réaction inflammatoire ou d'en rendre au moins inopérante, en la fixant, les effets neutralisants à l'égard d'autres agents pathogènes. Il s'agit là du moins d'une hypothèse et nous nous hâtons de dire qu'il n'existe, à notre connaissance, aucune constatation probante capable de la confirmer.

III. — Considérations générales à propos du comportement du lipiodol dans le poumon.

A. — Similitude de nos constatations avec les constatations faites chez divers animaux d'expérience

Tout d'abord, les constatations que nos trois cas nous ont permis de faire en pathologie humaine sur le comportement du lipiodol dans le parenchyme pulmonaire, *concordent assez exactement avec les résultats des recherches expérimentales* entreprises sur ce sujet par différents auteurs.

B.-M. Fried et Whitaker (1), en particulier, ont noté chez le chat que le lipiodol injecté par voie trachéale est rapidement « attaqué » par les macrophages et se retrouve très précocement dans les « murs » alvéolaires ; que parfois, trois mois après l'injection, on retrouve des traces d'huile dans les alvéoles, surtout autour des bronches et près du hile ; enfin que des lésions inflammatoires du poumon, provoquées expérimentalement en même temps que l'injection intra-trachéale, ont pour effet une élimination du lipiodol plus rapide que normalement, probablement en raison des quintes de toux qu'elles provoquent.

L. Brown (2), injectant du lipiodol dans la trachée du chat et sacrifiant les animaux ainsi préparés après des délais variables (une demi-heure à 26 jours), a constaté que la présence d'huile dans les alvéoles provoque une infiltration mononucléaire de type phagocytaire de la région injectée, et ce dès les premières heures ; que ces phagocytes sont les principaux agents de la migration de l'huile à partir de l'alvéole et qu'ils suivent le système lymphatique, tandis que l'absorption directe de l'huile ou sa digestion, si même elle se produit, n'est que de très secondaire importance.

T. Sato (3), étudiant les effets de l'injection intra-trachéale de lipiodol

(1) Fried (E.-M.) et Whitaker (K.-K.) : « Injection intra-trachéale de lipiodol. Recherches expérimentales. » (*Arch. int. Méd.*, 40, novembre 1927, pp. 786-789).
(2) Brown (A.-L.) : « La destinée du lipiodol dans le poumon. » (*Surgery, Gynec., Obst.*, 46, mai 1928, pp. 597-601.
(3) Sato (S.) : « Modifications histologiques au niveau des bronches après injection de lipiodol. Son action bactéricide. » (*Mitt. v. Allg. Path. u. path. Anat.*, 5, 28 avril 1929, pp. 183-191.)

chez le chien, a observé de même la phagocytose de l'huile par les macrophages alvéolaires et la migration de ceux-ci dans les « interstices conjonctifs » où ils voisinent avec les dépôts d'anthracose. Bettmann, Kelly et Crohn (1) ont fait des constatations identiques et montré que, sept mois après l'injection intra-trachéale chez le chien, le lipiodol peut persister dans les adventices broncho-vasculaires.

Les résultats de ces recherches, confirmés par celles de Grill et Kling (2), de Kotatsu (3), sont unanimes à montrer que, chez les divers animaux d'expérience, le lipiodol ne provoque pas plus de lésions pulmonaires qu'il n'en produit chez l'homme, comme nous l'avons constaté dans nos trois observations ; qu'une partie relativement faible seulement de l'huile est absorbée par les cellules de l'alvéole pulmonaire, la plus grande partie étant rejetée, et que les phagocytes chargés de graisse subissent une migration interstitielle.

B. — Identité des réactions produites dans le poumon par le lipiodol et par d'autres substances étrangères

En second lieu, les observations que des circonstances fortuites nous ont permis de recueillir constituent à nos yeux des documents de premier ordre pour *l'étude très générale de l'histo-physiologie du parenchyme pulmonaire.* Fait rarement réalisé, elles nous ont permis d'observer, *chez l'homme,* les réactions précoces de l'alvéole à l'égard d'une substance étrangère introduite dans le poumon par voie canaliculaire bronchique.

Or, ces réactions se montrent identiques à celles que l'un de nous, avec R. Huguenin (4), a étudiées chez le chien, par injection intra-trachéale de carmin lithiné ou de saccharate de fer, et que nous avons observées plus récemment chez le lapin dans une série d'expériences en cours, après introduction dans les voies aériennes de suspensions colloïdales de différents colorants vitaux ou d'autres substances.

(1) Bettmann (R.-B.), Kelly (J.) et Crohn (N.) : « Effets de l'injection intra-trachéale d'huile iodée à 40 %. Etude expérimentale sur le chien. » (*Arch. Surg.*, 19, septembre 1929, pp. 471-477.)

(2) Grill (C.) et Kling (K.-G.) : « Réactions tissulaires au cours de la rétention lipiodolée chez le lapin. » (*Upsala Läkaref Fors.*, 34, 16 juin 1928, pp. 459-472.)

(3) Kotatsu (K.) : « Modifications pathologiques du tissu pulmonaire après injection intra-trachéale de lipiodol. » (*Bull. Nav. M. A. Japan*, 18, mai 1929, pp. 4-7.)

(4) Huguenin (R.) et Delarue (J.) : « Recherches expérimentales sur les réactions pathologiques initiales de l'alvéole pulmonaire. » (*IIe Réunion plénière de la Soc. Anat.; Annal. d'Anat. pathol.*, n° 7 *bis*, octobre 1929.)

Comme le carmin lithiné chez le chien ou le lapin, comme le bleu trypan, l'encre de Chine, le bioxyde de thorium chez le lapin, le lipiodol subit, chez l'homme, une phagocytose tout d'abord et très précocement intra-pariétale. C'est dans l'épaisseur même de la paroi de l'alvéole que se produit la flocculation ou l'absorption de parcelles de la substance étrangère par les cellules pariéto-alvéolaires dont nous avons ailleurs discuté le rôle et l'origine (1). Et ce n'est que secondairement, sous l'effet d'une réaction inflammatoire contingente et inconstante, que les macrophages ainsi chargés d'enclaves colloïdales ou huileuses se libèrent et émigrent dans la cavité alvéolaire pour y constituer cet aspect d'alvéolite macrophagique si souvent observé en pathologie humaine.

L'étude du comportement du lipiodol dans le parenchyme pulmonaire vient donc de démontrer, une fois de plus, l'unité des réactions de l'alvéole pulmonaire en présence des substances dissociables et assimilables les plus diverses, et en préciser les modalités. Les mêmes lois histo-physiologiques président, comme nous avons pu nous en convaincre au cours d'autres recherches que nous poursuivons actuellement, à l'absorption intra-pariétale et à la migration interstitielle d'autres corps dont la présence intra-pulmonaire non plus « accidentelle » ou expérimentale, joue dans les états pathologiques du poumon un rôle de premier plan : poussières génératrices d'anthracose interstitielle, ou de pneumokoniose, pigment sanguin, corps microbiens, etc...

C. — Intérêt de l'étude du lipiodol dans la connaissance du processus histologique de lipodiérèse pulmonaire

Il est un troisième point sur lequel nous voudrions nous arrêter un peu. Provoquant tout d'abord dans la paroi de l'alvéole pulmonaire des réactions de phagocytose identiques à celles que suscitent bien d'autres substances exogènes ou endogènes, le lipiodol, du fait de la nature huileuse de sa molécule, met aussi en jeu d'autres fonctions tissulaires.

On sait en effet, depuis les constatations faites pour la première fois par A. Gilbert et J. Jomier en 1905, que le tissu pulmonaire est doué d'un pouvoir lipopexique et lipodiérétique.

Un certain nombre d'expérimentateurs, parmi lesquels Guieysse-

(1) Voir : Huguenin (R.), Foulon (P.) et Delarue (J.) : « Le revêtement de l'alvéole pulmonaire. Ses destinées pathologiques. » (*Ann. d'Anat. pathol.*, n° 7, juillet 1929.)

Pélissier (1), Busquet et Vischniac (2), H. Roger et L. Binet (3), L. Binet et J. Verne (4), cherchant à connaître l'expression morphologique du processus de lipodiérèse, ont étudié chez l'animal les modifications histologiques produites dans le parenchyme pulmonaire par l'injection d'huile dans la trachée ou dans les veines.

Tous ces auteurs ont noté l'importance du rôle joué par les cellules du revêtement de l'alvéole dans la phagocytose des graisses et dans leur migration possible dans le tissu interstitiel du poumon. Ces cellules méritent bien, en pareil cas, le nom de « cellules à graisse » que leur ont donné Granel, Fauré-Frémiet; elles sont capables non seulement de véhiculer les corps gras, au même titre que d'autres parcelles de substance « étrangère », mais aussi de leur faire subir une véritable digestion : les modifications des affinités tinctoriales des graisses absorbées par les cellules sont bien la meilleure traduction histologique d'une lipodiérèse. Fait important, celle-ci, et la lipolyse qui en est la conséquence, ne se produisent qu'en présence d'oxygène, c'est-à-dire qu'elles sont surtout marquées au voisinage même des capillaires alvéolaires, là où se fait l' « aération ».

Toutes ces constatations faites chez le lapin et chez le chien sont pleinement confirmées par nos observations humaines I et II qui ont, pour l'étude histologique de la lipodiérèse pulmonaire, une valeur quasi expérimentale.

Nous avons constaté le rôle essentiel des éléments du revêtement alvéolaire dans la phagocytose de l'huile ; la diminution de la colorabilité au Soudan des graisses phagocytées est, à nos yeux, un témoin probable, sinon certain d'un processus de lipolyse; enfin, six ans après l'introduction du lipiodol dans le poumon, nous avons noté que les corps gras n'étaient visibles que dans les régions interstitielles situées loin des cavités alvéolaires, loin de la « zone d'aération » où, pour Roger et L. Binet, L. Binet et J. Verne, peut se faire seulement la

(1) Guieysse-Pélissier (A.) : « Recherches sur l'absorption de l'huile dans les poumons. » (*C. R. Soc. Biol.*, 23 mai 1920, p. 809, et *Congrès de Physiologie*, Paris, 1920.)

Id. : « Recherches expérimentales sur le poumon, organe lymphoïde. Absorption. Eosinophilie. » (*Arch. d'Anat. microsc.*, 1923, p. 160.)

(2) Busquet (H.) et Vischniac (Ch.) : « Le poumon, organe de fixation élective de l'huile injectée dans le sang. » (*C. R. Soc. Biol.*, t. LXXXIV, 14 mai 1921, p. 852.)

(3) Roger (H.) et Binet (L.) : « Le métabolisme des graisses. La lipopexie et la lipodiérèse pulmonaire. » (*La Presse médicale*, 1er avril 1922.)

Id. : « Nouvelles recherches sur la lipopexie et la lipodiérèse pulmonaire. » (*C. R. Soc. Biol.*, t. LXXXVIII, 5 mai 1923, p. 1140 ; *Journ. de Phys. et de Path. gén.*, 1923, p. 463, et *C. R. Assoc. des Anat.*, Strasbourg, 1924.)

(4) Binet (L.) et Verne (J.) : *Arch. méd.-chir. de l'Appareil respiratoire*, I, 1926, pp. 234-242.

lipolyse. Et ce fait éclaire singulièrement, comme nous le verrons plus loin, les raisons de la persistance du lipiodol dans les poumons de certains sujets.

Ce sont là d'ailleurs les seuls faits qui, dans nos observations, traduisent le processus de lipodiérèse et soient susceptibles d'en indiquer les conditions histo-physiologiques.

Nous n'avons pas vu la fragmentation ou la vacuolisation de l'huile dans la cavité alvéolaire, ni la formation d'encoches autour des blocs ainsi formés, qu'avaient observées Guieysse-Pélissier, ni les modifications de la colorabilité au Soudan de l'huile libre. Rien ne nous autorise non plus à penser, avec L. Binet, après nos constatations, que la digestion des graisses n'est pas seulement intra-cellulaire, mais qu'elle est aussi extra-cellulaire, par intervention de produits solubles tenant à de véritables propriétés exocrines des éléments du revêtement de l'alvéole. La lipase du tissu pulmonaire (Mayer et Norel) nous semble, au contraire, s'exercer exclusivement à l'intérieur même des corps cellulaires. En d'autres termes, nos constatations nous autorisent à conclure, avec Brown (1) et avec Cioni (2) que le métabolisme des graisses introduites par voie aérogène dans les poumons a pour premier temps, obligatoire et essentiel, la phagocytose par les éléments du revêtement alvéolaire. Quant aux réactions inflammatoires importantes, à l'afflux leucocytaire, à l'éosinophilie locale, à la sclérose d'enkystement consécutive, vus par Guieysse-Pélissier après injection d'huile dans le poumon du lapin, non seulement nous ne les avons pas observés, mais nous croyons, *a priori*, que de telles lésions ne peuvent être considérées comme l'effet de la seule présence de l'huile dans le poumon.

Il importe cependant de rappeler à ce propos les différences fondamentales qu'a observées expérimentalement Pinkerton (3) dans les réactions du tissu pulmonaire, suivant que l'huile introduite dans le poumon était d'origine végétale, animale ou minérale : alors que les huiles végétales provoquent des réactions nulles ou minimes, du type que nous venons de décrire, les graisses animales ou minérales provoquent des lésions pulmonaires parfois importantes. Ce sont des différences plus qualitatives que quantitatives qui règlent, en somme, les divers modes réactionnels du poumon par injection d'huile. On peut expliquer, à la lumière de ces dernières recherches, la remarquable tolérance du parenchyme pulmonaire à l'égard du lipiodol, qui est une huile végétale.

(1) Brown : *loc. cit.*

(2) Cioni (C.) : « Fonction lipodiérétique et système réticulo-endothélial du poumon. » (*Arch. Ital. di Anat. e Istol. pat.*, 2, juillet-août 1931, pp. 913-948.)

(3) Pinkerton (H.) : « Réactions pulmonaires aux huiles et aux graisses. » (*Arch. Path.*, 5, mars 1928, pp. 380-401.)

⁂

Aux faits histologiques que nous venons d'indiquer se bornent nos constatations concernant le métabolisme intra-pulmonaire du lipiodol. Nous n'avons malheureusement pu étudier celui-ci qu'en tant que corps gras et non pas en tant qu'huile iodée, faute de techniques histologiques suffisamment précises. Nous ne pouvons donc formuler que des hypothèses sur la manière dont le radical iode se sépare du véhicule huileux et à quel moment. Il est probable, sinon certain, que ce dédoublement constitue le premier stade de la lipodiérèse intra-pulmonaire du lipiodol. Les recherches de Fried et Whitaker, de Brown, ont montré en effet que, chez les animaux d'expérience, on trouve encore des corps gras inclus dans le parenchyme pulmonaire plusieurs mois après l'injection intra-trachéale, alors que le lipiodol a disparu depuis longtemps des radiographies faites en série. Ces faits permettent déjà de supposer que la longue persistance du lipiodol dans le poumon pourra être réalisée en cas d'altérations tissulaires locales rendant impossible tout métabolisme de l'huile iodée.

Quant au fait curieux, observé par tous les cliniciens, que l'injection intra-trachéale de lipiodol n'est pour ainsi dire jamais suivie d'accident d'iodisme, alors que l'huile iodée peut en provoquer lorsqu'elle pénètre par d'autres voies, il n'est nullement éclairé par nos constatations histologiques, qui ne permettent même pas la moindre hypothèse à ce sujet.

IV. — La longue persistance possible du lipiodol dans le parenchyme pulmonaire. Le siège et les causes.

Ainsi, nos observations nous ont permis de discerner, parmi des faits d'une apparente complexité, les phénomènes qui suivent le plus habituellement l'introduction de lipiodol dans le parenchyme pulmonaire humain. A ce point de vue, elles présentent un intérêt doctrinal non négligeable, en permettant d'étudier, chez l'homme, les réactions du pulmonaire en présence d'une substance étrangère, et d'une substance huileuse mettant en jeu la fonction lipodiérétique du poumon.

Mais nos observations comportent également d'autres enseignements d'un ordre plus pratique, en ce sens qu'elles sont susceptibles d'apporter quelques éclaircissements sur des faits couramment observés en clinique.

Le lipiodol disparaît le plus souvent très vite du parenchyme pulmonaire après l'injection intra-trachéale : quelques jours après celle-ci, il n'y a plus trace de corps opaque visible sur la radiographie. Cette

rapide disparition est due sans doute au rejet, par expectoration, de la plus grande partie de la substance injectée. Elle tient aussi au précoce dédoublement de l'huile iodée restant sous l'effet du processus de lipodiérèse pulmonaire, tandis que persistent dans le poumon, comme l'a vu Brown expérimentalement, des graisses non opaques aux rayons X. Une importante et rapide élimination urinaire d'iode se produit en effet peu après l'injection intra-trachéale, ainsi que l'ont montré J.-A. Sicard, Fabre et Forestier.

Mais le lipiodol ne disparaît pas toujours rapidement. C'est parfois pendant des mois ou des années chez certains sujets, que l'on en retrouve des traces sur les films sous forme de petites taches juxtaposées, finement réticulées en une région plus ou moins étendue du parenchyme pulmonaire, formant, comme l'ont vu Sergent, H. Durand et Poumeau-Delille (1), une image en « mailles de filet », un réseau à mailles plus ou moins larges avec nodules opaques aux points d'entrecroisement des opacités linéaires, rappelant par cette disposition, lorsqu'ils sont très nombreux, la topographie des nodules tuberculeux miliaires. Il en est ainsi dans l'une de nos observations (obs. III) où persistent sur le film radiographique (fig. 7) des traces « réticulées » de lipiodol, six ans après l'injection intra-trachéale.

Sicard et Forestier supposaient, devant de telles images, qu'elles traduisaient de véritables enkystements intra-alvéolaires de lipiodol sous l'effet de processus inflammatoires concomitants ou ultérieurs.

L'étude histologique de nos observations neus permet de connaître le siège exact de l'huile iodée persistante, et de concevoir les causes de cette persistance.

Loin de vérifier l'hypothèse formulée par Sicard, elle montre que le lipiodol visible encore sur les radiographies après six ans (obs. III), présente un siège exlusivement interstitiel et intra-lymphatique (fig. 9 et 10). Il persiste, non phagocyté entre les faisceaux conjonctifs, ou inclus dans de volumineux macrophages au sein des épaisses cloisons inter-lobulaires, des adventices broncho-vasculaires hyperplasiées et des parois alvéolaires considérablement élargies.

Quant *aux raisons mêmes de cette longue persistance*, il nous semble qu'elles peuvent être aisément trouvées dans la connaissance même de cette topographie et de ces lésions pulmonaires interstitielles hyperplasiques.

Inclus dans les adventices, dans les lymphatiques, dans les cloisons inter-lobulaires ou inter-alvéolaires élargies, le lipiodol se trouve loin

(1) Sergent (E.), Cottenot (P.) et Poumeau-Delille (G.) : « L'interprétation radiologique des images en mailles de filet et la granulie froide. » (*La Presse médicale*, n° 92, 17 novembre 1934, p. 1809.)

de la « zone d'aération », loin de l' « oxygénation » hors de laquelle et sans laquelle il n'est pas de lipodiérèse possible, pas de dédoublement de l'huile iodée avec élimination d'iode. Les espaces conjonctifs élargis

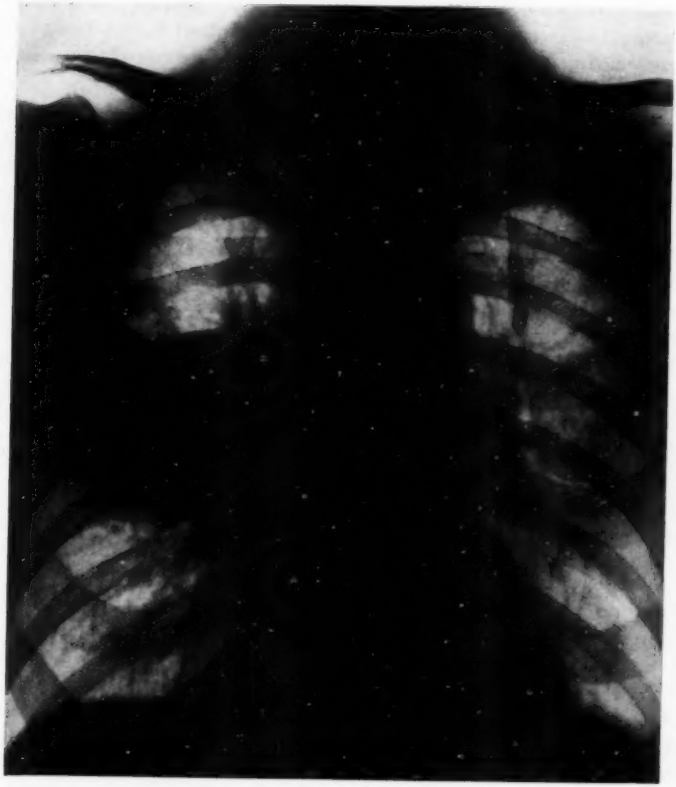

FIG. 10. — *Foyer de condensation pulmonaire d'évolution aiguë chez un homme de quarante-huit ans.*

ne font plus partie du parenchyme pulmonaire, fonctionnellement parlant tout au moins, et le lipiodol peut y persister très longtemps sans subir de modifications, comme il persiste très longtemps dans les muscles ou les espaces conjonctifs où on l'a injecté. Dans ces conditions, et réciproquement, le lipiodol ne peut persister que dans un parenchyme

pulmonaire déjà altéré antérieurement par de telles lésions interstitielles hyperplasiques. Elles sont une condition préalable indispensable à la persistance du lipiodol après injection intra-trachéale, et ce fait explique que jamais aucun expérimentateur, opérant sur des animaux à poumons sains, n'ait pu observer de longue persistance du lipiodol injecté.

Ce sont précisément ces altérations que nous avons surtout notées dans deux de nos observations (obs. I et III) et qui présentaient, dans l'une d'elles surtout, un degré extrêmement accentué. L'étude anatomo-clinique de notre malade, dans ce dernier cas, nous montre qu'il s'agit de lésions très anciennes, dont le développement avait précédé de loin l'injection intra-pulmonaire de lipiodol.

En corollaire de ce qui précède l'on peut affirmer que la persistance du lipiodol est l'indice certain d'un état lésionnel antérieur du parenchyme pulmonaire, de type interstitiel, et que l'étendue même de ces lésions est révélée par l'étendue de la zone où persistent sur les radiographies les traces de l'huile iodée.

L'observation suivante nous semble bien venir illustrer et confirmer la certitude que nos recherches histologiques nous ont permis d'acquérir sur les causes de la persistance intra-pulmonaire du lipiodol.

M. F..., âgé de quarante-huit ans, dépourvu jusque-là de tout antécédent pulmonaire, a présenté, en mai 1933, un foyer de « congestion pulmonaire » droite, d'évolution subaiguë, traduit radiologiquement par une opacité transversale barrant toute la plage pulmonaire droite, à contour flou (fig. 10). Les caractères cliniques et radiologiques nous ayant fait soupçonner l'existence d'une sténose bronchique, nous avons pratiqué une injection intra-trachéale de lipiodol en juillet 1933 (fig. 11). Quinze jours, deux mois, trois mois et quinze mois après (septembre 1934), il persiste des traces d'huile iodée, exclusivement localisées dans la région moyenne du champ pulmonaire droit, où avait siégé le foyer pulmonaire initial (fig. 12).

Le lipiodol persistant peut subir secondairement une rapide élimination

Il est intéressant dès lors de se demander ce que devient à la longue le lipiodol, une fois qu'il est inclus en plus ou moins grande quantité dans des régions de la trame pulmonaire atteintes d'une hyperplasie pathologique préalable, et qu'il échappe au processus de lipodiérèse active qui est l'apanage du poumon normal.

On peut supposer, par hypothèse, que, dans un tissu d'aussi faible vitalité et d'aussi faible activité métabolique, le tissu fibreux pathologique des adventices et des cloisons inter-lobulaires, l'huile iodée puisse persister presque indéfiniment dans certains cas; que, en tous cas, la durée de la

persistance du lipiodol soit en fonction directe de l'activité des échanges biologiques se produisant dans ce tissu.

Mais nos observations nous montrent de façon très probante que, dans certaines conditions, le lipiodol peut disparaître rapidement après une

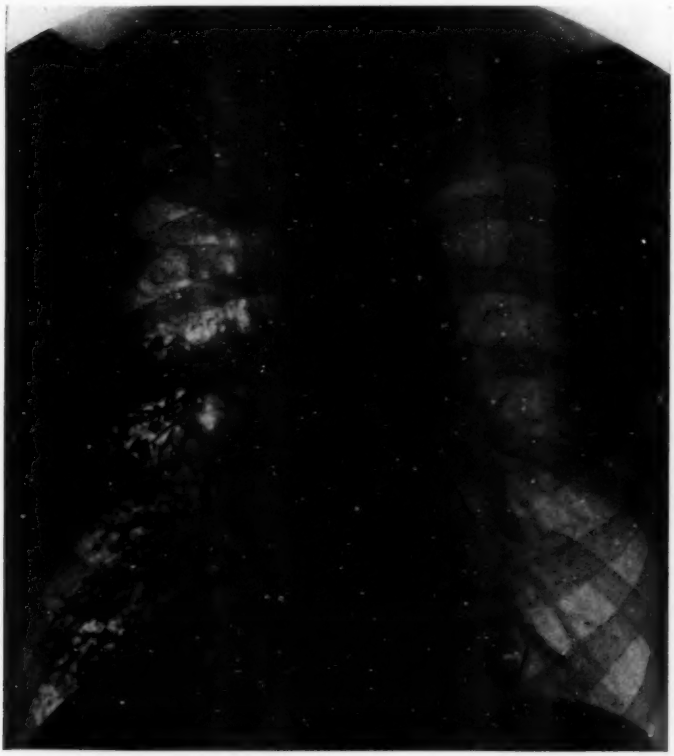

Fig. 11. — (Même cas que fig. 10.) *Injection intra-trachéale de lipiodol.* Les deux pédicules bronchiques inférieurs sont dessinés par le corps opaque. (Position légèrement oblique.)

longue « inclusion », qu'il peut s'évader brusquement des régions « silencieuses » où il persistait à l'état quiescent depuis très longtemps.

Dans l'un de nos cas (obs. III) des traces de lipiodol sont encore visibles sur les radiographies six ans après l'injection intra-trachéale ;

l'examen anatomique des poumons nous a montré que, comme l'histoire clinique de la malade permettait de le prévoir, des lésions exsudatives pulmonaires récentes étaient entées sur les altérations de sclérose interstitielles hyperplasiques anciennes qui caractérisaient cette obser-

FIG. 12. — (Même cas que fig. 10 et 11.) *Cliché pris quinze mois après l'injection de lipiodol.*
Des traces du corps opaque sont encore visibles, exclusivement dans la région moyenne précédemment altérée.

vation. Or, sur les coupes colorées au Soudan, comme nous l'avons vu, les gouttelettes huileuses n'apparaissent situées dans le tissu conjonctif interstitiel que dans les régions relativement indemnes de lésions exsu-

datives. Partout ailleurs il n'existe plus guère de corps soudanophiles dans les adventices broncho-vasculaires ni dans les cloisons intra-alvéolaires épaissies tandis que, parmi les volumineux macrophages qui occupent la cavité alvéolaire, on en trouve en plus ou moins grand nombre qui apparaissent chargés de corps gras, plus ou moins bien colorés par le Soudan. Ces constatations démontrent à notre sens, d'une manière péremptoire, que la persistance du lipiodol dans une trame pulmonaire épaisse est subordonnée à une sorte de *statu quo* lésionnel du parenchyme pulmonaire qui l'héberge. Que survienne un processus inflammatoire suffisamment actif, *un processus exsudatif*, et le lipiodol se trouve du même coup libéré. L'inflammation réveille sans doute le pouvoir phagocytaire des cellules conjonctives à l'égard des parcelles de lipiodol emprisonnées entre les fibres conjonctives ; elle provoque ainsi la migration vers l'alvéole pulmonaire des macrophages récemment ou préalablement chargés de particules d'huile iodée (1). Celles-ci, une fois remises en contact avec les « zones d'aération », soumises aussi à l'action de l'activité métabolique que provoque, avec la dilatation des vaisseaux, toute inflammation, subissent la lipodiérèse dont elles n'avaient pu bénéficier auparavant, et se trouvent dédoublées et lysées.

Nous avons maintes fois observé en clinique sur les films, après la survenue de lésions inflammatoires transitoires, la disparition partielle ou totale de particules de lipiodol incluses depuis longtemps dans le parenchyme pulmonaire de certains sujets. Les modifications histologiques que nous venons de décrire expliquent ce phénomène et viennent montrer quels processus histo-physiologiques en opèrent la réalisation.

CONCLUSIONS

L'étude histologique des poumons, chez des sujets ayant subi une injection intra-trachéale de lipiodol deux jours, douze jours et six ans auparavant, permet de faire, sur le comportement de l'huile iodée dans le parenchyme pulmonaire, des constatations plus précises et plus com-

(1) Le mode de libération de particules « étrangères » incluses dans le tissu interstitiel du poumon, que nous observons ici, n'est pas particulier au lipiodol, au corps gras. C'est le même qui préside, par exemple, à l'apparition de nombreuses « cellules à poussières » dans les alvéoles, au cours de lésions pulmonaires inflammatoires diverses observées chez certains sujets et surtout chez ceux qui sont atteints de pneumokoniose, de « cellules cardiaques » chez d'autres, etc... S'il en était besoin, la présence de macrophages chargés à la fois de corps gras et de poussières d'anthracose (dans notre obs. III) viendrait fournir un nouvel et décisif argument en faveur de notre opinion.

plètes que les recherches expérimentales effectuées jusqu'à présent.

Le lipiodol, injecté par voie bronchique, pénètre aussitôt jusqu'aux alvéoles pulmonaires.

La plus grande partie reste libre dans ceux-ci, ne provoque aucune modification histologique et sera rejetée par expectoration. Une autre partie est rapidement fixée dans la paroi alvéolaire par un processus de phagocytose intra-pariétale. Les réactions inflammatoires de mobilisation et de migration intra-alvéolaire des macrophages pariétaux sont des plus minimes, pratiquement nulles; les modifications histologiques provoquées dans le parenchyme pulmonaire par le lipiodol sont avant tout « interstitielles ».

En cela, l'huile iodée se comporte exactement comme toutes les autres substances dissociables, colorants vitaux en particulier, introduites expérimentalement dans les poumons par voie trachéo-bronchique chez le chien et chez le lapin.

Mais, de par sa nature, le lipiodol met en outre en jeu la fonction lipodiérétique du parenchyme pulmonaire. La lipodiérèse semble avant tout un phénomène intra-cellulaire. Elle ne peut guère être réalisée que dans un parenchyme pulmonaire normal, dans des cloisons inter-alvéolaires où se produit une « oxygénation » suffisante.

Ce dernier fait permet de comprendre les causes de la persistance anormale du lipiodol observée parfois radiologiquement en pathologie humaine : résultant d'une insuffisance lipodiérétique, cette persistance traduit une altération permanente du parenchyme pulmonaire, incapable de réaliser la dissociation iodée, premier terme de la lyse du lipiodol.

RÉPARTITION DU TISSU CONJONCTIF DANS LES ORGANES GÉNITAUX

(Conséquences de la topographie de son atteinte)

par

M. MONTAGNÉ

Dans la plupart des infections des organes génitaux, la couche conjonctive pariétale du tube génital est, histologiquement, le siège d'une atteinte nette et constante, qu'elle soit directe (infection sanguine) ou indirecte (début de l'infection dans le réseau lymphatique sous-muqueux). Il en résulte une infection lymphatique trunculaire, qui propage l'infection au tissu cellulo-graisseux péri-vasculaire (péri-lymphite). Les traces de ces atteintes sont durables.

Mais l'atteinte du tissu conjonctif, pariétal ou adjacent, se révèle aussi macroscopiquement dans les régions où ce tissu est particulièrement abondant. Ces expressions cliniques de son infection sont : l'hypertrophie de la fin du déférent et de la vésicule séminale, le noyau épididymo-déférentiel, l'hypertrophie en masse du testicule et de l'épididyme, les noyaux épididymaires, la funiculite totale ou partielle, le blindage du testicule, les grains de plomb, etc.

La prédominance logique des phénomènes inflammatoires dans le tissu conjonctif pariétal et péri-tubulaire, constatée depuis longtemps (Astley Cooper, Godard), de notion banale aujourd'hui, a été démontrée par Cunéo, puis Delbet et Chevassu. Sa constatation isolée ne permet pas de résoudre le problème pathogénique du cheminement microbien qui ne peut se démontrer que par des examens anatomo-pathologiques très précoces (et partant rares) montrant la succession de l'infection dans les diverses couches tubulaires et péri-tubulaires.

Mais la topographie de la seule infection du tissu conjonctif, dont l'abondance en certains points permet une manifestation clinique de son atteinte, a, d'un autre point de vue, un intérêt pathogénique. Sans présumer, en effet, du point de départ initial de l'infection pour arriver au

ANNALES D'ANATOMIE PATHOLOGIQUE, T. 12, N° 3, MARS 1935.

tissu conjonctif, la possibilité de suivre le processus indirectement par sa propagation dans ce tissu conjonctif, permet cliniquement de savoir par quelle voie l'infection se propage aux organes génitaux externes. Quand, en effet, il y a continuité d'infection de la couche conjonctive déférentielle depuis la portion terminale du déférent jusqu'à son début, le déférent étant le seul lien commun aux organes génitaux pelviens et aux organes génitaux externes, son rôle dans la propagation de l'infection en cause est certain (voie déférentielle). Si, par contre, le tissu conjonctif déférentiel est intact, alors que le tissu conjonctif de la portion initiale du tube génital est atteint (testicule et épididyme), c'est que l'infection lui est arrivée par une autre voie (voie sanguine).

Il est possible de réduire le problème pathogénique de la voie suivie par l'infection à ce dilemme, car la différence d'origine de l'apport sanguin aux organes génitaux pelviens et génitaux externes, et la séparation nette de leurs territoires vasculaires, fait qu'hormis évidemment le cas où il y a septicémie continue et totale, la voie directe des embolies infectieuses est en général l'artère spermatique (branche directe de l'aorte) dont le territoire de vascularisation est le testicule, la tête et une partie du corps de l'épididyme (fig. 1). C'est ce que dit Maisonnet : « Si l'on tient compte de la disposition vasculaire caractérisée essentiellement par la bifurcation de l'artère spermatique en une branche testiculaire et une branche pour la tête épididymaire, les infections par voie

Fig. 1. — *Radiographie des vaisseaux du testicule et de l'épididyme, après injection cadavérique dans la carotide primitive d'une masse opaque très fluide.*

On voit nettement par la réplétion complète de l'artère spermatique et de sa branche épididymaire, par la finesse de l'injection de son territoire, l'importance et la force du débit sanguin que peut lui valoir une prise directe sur le grand courant aortique. Par contre, la masse est arrivée beaucoup plus difficilement dans la funiculaire et la déférentielle.

artérielle doivent donc se présenter avec le maximum de netteté dans la glande et dans le globus major. » Dans le cas d'une telle atteinte, l'intégrité initiale de la queue de l'épididyme, du déférent et des organes génitaux pelviens sera facile à constater. (La queue de l'épididyme a une vascularisation qui participe surtout de celle du déférent et indirectement de celle du testicule; il y a ainsi une zone dans le corps, anastomotique, de moindre vascularisation.) Si même on admet une atteinte hématogène des organes génitaux pelviens (théorie de Guyon-Legueu, de l'atteinte première par voie hématogène des organes génitaux pelviens dans la tuberculose), il faut noter d'abord que, par suite de la complexité des modes de naissance et de distribution des vaisseaux à ce niveau, on ne peut envisager l'existence d'un courant principal, et l'infection peut atteindre soit vessie-prostate, soit déférent, soit vésicule séminale; ceci dit, même dans le cas de cette atteinte, s'il y a propagation aux organes génitaux externes, cette diffusion de l'infection se fera secondairement par voie déférentielle, et l'intégrité initiale du testicule et de la partie supérieure de l'épididyme sera facile à constater.

Ces faits ne concernent, en principe, qu'une période, assez longue du reste, des infections génitales. En effet, dans la suite de l'évolution, une réinfection peut se faire *in loco* par l'intermédiaire même de la lumière du tube génital, dans lequel sont rejetés des polynucléaires infectés, et qui, ainsi, diffuse dans le sens du courant spermatique, vers les organes génitaux pelviens, une infection primitivement apportée par voie sanguine au testicule et à l'épididyme. D'autre part, une infection à caractère de transmission déférentielle peut à la longue, surtout par contamination directe de contiguïté, atteindre le testicule et la tête de l'épididyme. Ces réserves sont cependant pratiquement négligeables. L'intérêt de ces données pathogéniques n'est pas médiocre, car si la voie de propagation des infections aux organes génitaux externes est évidente dans les complications de la blennorragie, par exemple, dans d'autres cas, comme dans la tuberculose, il est en apparence moins facile de suivre le processus : les divergences d'opinion sur la fréquence ou la rareté de la voie hématogène en sont une preuve. Sans résoudre tous les problèmes, la connaissance précise du cheminement de l'infection, des zones atteintes, et des conséquences secondaires de ces atteintes, n'est pas sans être utile en clinique et en thérapeutique. Nous allons voir maintenant, du point de vue anatomique, les modalités d'expression clinique de ces atteintes du tissu conjonctif.

RÉPARTITION DU TISSU CONJONCTIF

Nous allons, dans ce but, rappeler la répartition du tissu conjonctif dans les organes génitaux, en concrétisant anatomiquement les données anatomo-pathologiques microscopiques. Nous étudierons la répartition du tissu conjonctif tubulaire et juxta-tubulaire en partant de la fin du tractus génital, pour commencer la revue des tests de passage de l'infection par la voie déférentielle.

Nous signalerons d'abord au sujet de la couche conjonctive pariétale

FIG. 2. — *Radiographie de la portion initiale du déférent après injection d'une masse opaque.*
Le tube épididymaire n'est pas injecté.

du tube génital, un fait général, qui est la base même des constatations macroscopiques de son atteinte : quand le tube génital a tendance à se pelotonner, une seule apparente section du canal, montre en raison des sinuosités, une double, triple, quadruple section du tube. La couche conjonctive, qui nous intéresse, occupe ainsi une bien plus grande surface par section; de plus, il n'y a guère de limites entre les couches des diverses sections, les espaces libres étant comblés par du tissu conjonctif. Le tube génital a ainsi tendance à perdre sa couche conjonctive propre, pour être noyé au sein d'un tissu conjonctif général. Cette répartition en commun du tissu conjonctif, de règle au niveau du testicule et de l'épididyme, se voit également à l'origine du déférent, à la fin de ce canal, au niveau des vésicules séminales et des canaux éjaculateurs.

A. ORGANES GÉNITAUX PELVIENS. — Les bosselures et diverticules de l'éjaculateur, de la fin du déférent et de la vésicule séminale amènent, pour une longueur restreinte, une condensation à ce niveau du tissu conjonctif; l'expression clinique de l'inflammation du tissu conjonctif sera ici l'empâtement, l'hypertrophie en masse, l' « injection au suif », les « grains de plomb », selon la nature de l'infection.

Tissu conjonctif péri-viscéral. — Canal déférent, vésicule séminale, début de l'éjaculateur, sont englobés dans une masse cellulaire qui les entoure de toute part en les maintenant dans leur position. Les vaisseaux y cheminent. C'est l'aponévrose prostato-péritonéale de Denonvilliers (Poirier).

Les collecteurs lymphatiques cheminant dans cette masse musculo-conjonctive qui englobe, déférent, vésicule séminale, début de l'éjaculation (aponévrose prostato-péritonéale), l'inflammation de ce tissu conjonctif par la lymphangite rend, dans la période aiguë, difficile la délimitation des organes malgré leur hypertrophie propre.

FIG. 3. — *Radiographie de la portion initiale du déférent après injection d'une masse opaque.*
Une très faible partie de la fin du tube épididymaire, déroulé, a été injectée.

B. PORTION INTERMÉDIAIRE DU DÉFÉRENT. — A ce niveau, la couche conjonctive est mince, également répartie, et dans les inflammations à caractère aigu, son atteinte n'a pas d'expression clinique : « Souvent, la déférentite intermédiaire est atténuée, ou déjà disparue, quand l'épididymite éclate. » (Forgue.) Au cours de la tuberculose, les irrégularités causées par son atteinte peuvent cependant créer des nodosités (déférent monoliforme).

Tissu conjonctif juxta-déférentiel. — Il existe, autour de chaque groupe d'éléments du funicule, une lame de tissu conjonctif condensé, qui isole chaque groupe, et qui est susceptible de se densifier en cas d'infection (fig. 6). Le groupe postérieur, qui comprend le déférent, l'artère déférentielle, quelques veines et des collecteurs lymphatiques, est enveloppé ainsi dans sa lame conjonctive qui le plaque contre la fibreuse commune, tout à fait en arrière du cordon.

La lymphangite des collecteurs déférentiels, bien que les canaux lymphatiques qui émanent de la partie moyenne du déférent soient rares et très ténus (Rouvière), entraîne une cellulite funiculaire, mais cette dernière, qui devait se localiser dans la logette postérieure du cordon (fig. 6), n'a pas pratiquement, surtout en cas d'atteinte aiguë, une identité clinique nette, car les collecteurs lymphatiques beaucoup plus importants, émanés du corps et de la queue de l'épididyme, étendent souvent l'infection à tout le tissu cellulaire funiculaire. Cependant, après une infection aiguë, comme la funiculite blennorragique, l'isolement opératoire du déférent (lavage des vésicules séminales) permet de voir les traces cicatricielles de la lymphangite d'origine déférentielle.

FIG. 4. — *Radiographie de la portion initiale du déférent et du corps et de la queue de l'épididyme après injection dans le déférent d'une masse opaque.*

Le tube épididymaire, après l'injection, a été extrait de l'albuginée, car le cliché n'aurait donné de l'épididyme qu'une tache noire.

C. PORTION INITIALE DU DÉFÉRENT. — Nous trouvons à l'origine du déférent une tendance au pelotonnement, très nette au début et qui va en s'atténuant. La formation d'une couche conjonctive continue autour du peloton, dont nous parlions au début, est ici tout à fait caractéristique et l'origine du déférent est plus épididymaire d'aspect que déférentiel. Les radiographies, après injection déférentielle d'un liquide opaque, le montrent bien (fig. 2, 3, 4). La dissection permet encore mieux de se rendre compte de l'importance du peloton (fig. 5) qui est, du point de vue où nous nous plaçons, un pré-épididyme sur le trajet suivi par l'infection. La conséquence en est une abondante condensation de tissu conjonctif sur une petite étendue. Les manifestations de son infection seront donc très nettes, et le peloton déférentiel prend une part majeure à la constitution du « noyau épididymo-déférentiel » qui doit être appelé plutôt déférento-épididymaire, non seulement par prédominance déférentielle des lésions, mais parce que le terme indique le sens de l'atteinte. Delbet et Chevassu disent à ce sujet : « Les lésions de péri-déférentite peuvent, de leur côté, donner d'autant mieux l'impression d'un noyau induré qu'à son origine le canal déférent est extrêmement sinueux ; les

diverses sinuosités déférentielles, agglomérées les unes avec les autres, forment alors une masse compacte qui se fusionne à son extrémité avec le noyau épididymaire. » L'atteinte du tissu conjonctif pariétal, au niveau de l'origine du déférent, a une expression clinique propre qui est la constatation du « noyau déférentiel » que l'on sent nettement au début d'une atteinte tuberculeuse par voie déférentielle, au début et à la fin de la déférento-épididymite blennorragique; à la période aiguë de cette affection, en effet, l'atteinte du tissu conjonctif contigu, qui remplit la logette fibreuse où prennent place (fig. 5 et 7) le peloton déférentiel, la queue de l'épididyme et les vaisseaux (artères, veines et

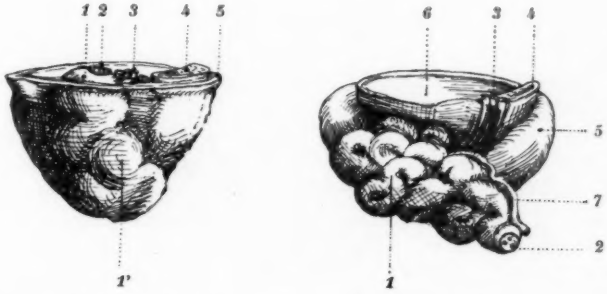

FIG. 5. — *A gauche* : vue postérieure du pôle inférieur du testicule droit, de la queue de l'épididyme, des vaisseaux, du peloton déférentiel, nichés dans la coque fibreuse. La section horizontale correspond à la figure 7 : *1*, peloton déférentiel. *1'*, saillie du peloton à travers la fibreuse. *2*, section du déférent montrant le canal coupé en trois endroits. *3*, veines du paquet veineux funiculaire postérieur. *4*, épididyme. *5*, fibreuse.

A droite : la fibreuse a été éversée pour montrer les organes. Le peloton déférentiel, après dissection partielle, s'est déroulé. *1*, *2*, *3*, *4*, *5*, même légende que ci-dessus. *6*, coupe du testicule (voir figure 7). *7*, artère déférentielle.

lymphatiques), et l'atteinte du tissu conjonctif funiculaire, rendent impossible l'identification par la palpation des divers organes.

Nous insistons sur le fait que les lésions du peloton déférentiel se traduisent nettement par la formation constante d'un important noyau, parce que c'est là, après les lésions décelables par le toucher rectal, la deuxième signature au passage de l'infection suivant le déférent, après la mutité de l'atteinte de la portion intermédiaire. Les examens anatomo-pathologiques ne se faisant que sur un plan, ne permettent pas de se rendre compte des lésions globales du déférent; c'est pourquoi, souvent,

les auteurs font une part insuffisante au peloton déférentiel, dans l'ensemble du noyau « épididymo-déférentiel ».

Rapports de la portion initiale. — Le peloton déférentiel est situé dans une logette qui est un cul-de-sac arrondi formé par la fibreuse commune (fig. 5) et dans laquelle on trouve esquissée la topographie des vaisseaux et des lames conjonctives que l'on a vue dans le funicule (voir les coupes). Le paquet déférentiel placé en dedans est en rapport, par toute sa face interne, avec cette fibreuse; il existe à ce niveau un coussinet cellulo-graisseux, et cet espace, sur le cadavre, peut être distendu par une masse à la paraffine. Ce rapport est important, car dans les processus envahissant à point de départ déférentiel, l'atteinte de la

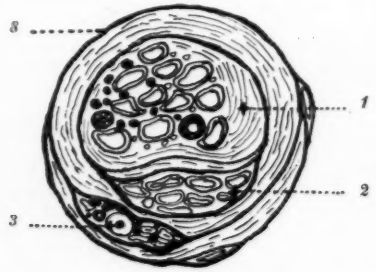

FIG. 6. — *Coupe horizontale du cordon, montrant les cloisons conjonctives qui isolent les éléments funiculaires en trois groupes.*

1, groupe antérieur, comprenant des veines, l'artère spermatique et la branche épididymaire détachée à ce niveau, des nerfs, les lymphatiques du testicule et de l'épididyme. *2*, groupe veineux postérieur. *3*, groupe déférentiel, comprenant le déférent, quelques veines, l'artère déférentielle, les lymphatiques propres du déférent et quelques collecteurs de la queue de l'épididyme. *8*, fibreuse commune.

fibreuse et des tuniques scrotales se feront à ce niveau et l'abcès s'ouvrira en dedans du scrotum, vers le raphé médian, confirmant l'atteinte déférentielle par la situation du point d'ouverture scrotal. Le peloton est en rapport en dedans avec l'épididyme dont le séparent les vaisseaux (artères, veines) et une couche cellulo-graisseuse. Ces deux organes sont en rapport en avant avec la partie tout inférieure du pôle du testicule protégé par l'albuginée testiculaire, si résistante à toutes les infections. Entre le testicule et ces organes montent une barrière de petits collecteurs lymphatiques épididymaires (fig. 7).

Les lymphatiques de la portion initiale du déférent sont largement anastomosés avec ceux de la queue de l'épididyme. Au cours des lymphangites d'origine épididymo-déférentielle, ils diffuseront l'infection en

cheminant dans le tissu cellulo-graisseux de la loge fibreuse où se trouvent déférent, épididyme, artère et veines, masquant la netteté initiale des atteintes particulières : « Ces lésions de lymphangite et de phlegmon (dans la gonococcie) ne vont pas sans altérer les artères et les veines qui cheminent dans le tissu cellulaire enflammé ; on peut souvent relever des lésions d'endartérite et d'endophlébite surtout. » (Delbet et Chevassu.) Plus haut, ils propageront l'infection dans la logette postérieure du funicule; comme nous l'avons vu, en étudiant la partie intermédiaire du déférent, cette atteinte n'a pas toujours une expression clinique propre par suite de l'atteinte concomitante de la logette antérieure due à la lymphangite des autres collecteurs.

D. QUEUE ET CORPS DE L'ÉPIDIDYME. — Au niveau de l'épididyme, nous trouvons réalisée la tendance que nous avons rencontrée : le peloton canaliculaire est noyé dans un tissu conjonctif qui se densifie à la surface globale en une membrane fibreuse, l'albuginée épididymaire ; d'autre part, le tube n'a plus que deux couches épithéliale et musculaire. Aussi, l'inflammation du tissu conjonctif va-t-elle créer, par l'abondance de ce tissu, une hypertrophie soit globale, soit nodulaire, selon les points atteints. Mais il faut remarquer, ce qui a une portée générale, que cette augmentation de volume, qu'elle soit due à un processus phlegmoneux ou à un processus tuberculeux, ne peut être considérable dans les limites même de l'organe, c'est-à-dire avec conservation de l'albuginée; et nous ne pensons pas que la manifestation clinique de cette « hypertrophie » puisse être très nette : le « très gros épididyme » n'est plus un épididyme ou n'est pas un épididyme. D'une part, en effet, les processus envahissant, comme la tuberculose, ont tôt fait de rompre la faible albuginée épididymaire, si différente de la puissante fibreuse fasciculée testiculaire, et d'envahir les organes voisins : vaginale au niveau de la tête et du corps, fibreuse commune et enveloppes scrotales (voir fig. 7 et 8). D'autre part, surtout dans les processus phlegmoneux, outre ces mêmes atteintes, l'infection aiguë du tissu cellulo-graisseux funiculaire modifie l'aspect local du tout au tout, comme nous allons le voir. En particulier, au cours des propagations par voie déférentielle, où l'infection atteint la queue et le corps, sans aboutir à la tête en général, soit que le tube ne soit plus perméable au reflux au delà du corps (hypothèse de la propagation par la lumière du canal), soit que la propagation soit due à une atteinte par contiguïté avec les tissus voisins de la logette, soit qu'elle soit causée par lymphangite rétrograde (anastomose du réseau caudal épididymaire et déférentiel initial), il est difficile de délimiter, à quelque moment que ce soit de l'infection, la queue et le corps de l'épididyme : 1° La queue, parce que son hypertrophie ne peut être

considérable; en effet, on ne saurait comparer en volume, en dehors de toute atteinte, la queue épididymaire avec le peloton déférentiel initial (fig. 5); au cours d'une atteinte infectieuse, quelle que soit l'importance de l'atteinte épididymaire montrée par les examens anatomo-pathologiques, sa traduction clinique ne pourra être plus considérable que celle du déférent initial ; d'autre part, alors que le peloton déférentiel est facilement palpable en arrière du testicule, la queue de l'épididyme est masquée par l'atteinte du tissu conjonctif de la logette, et par la réaction rapide des tuniques fibreuse commune et scrotales. En conclusion, l'hypertrophie de la queue de l'épididyme n'a pas une expression clinique

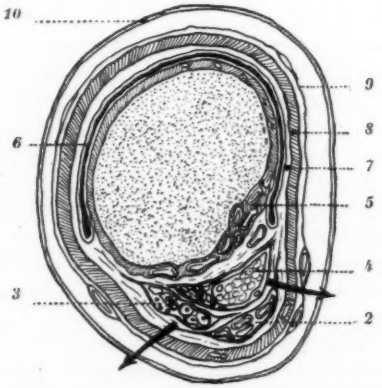

FIG. 7. — *Coupe horizontale des organes génitaux externes, passant un peu au-dessus du pôle inférieur du testicule droit.*

2, veines destinées à former le groupe veineux postérieur du cordon. *3*, groupe déférentiel, comprenant le déférent pelotonné à ce niveau, l'artère déférentielle, les lymphatiques propres, quelques veines. *4*, épididyme et ses vaisseaux, artériels, veineux lymphatiques. *5*, albuginée, avec nombreuses veines interfasciculaires. *6*, vaginale. *7*, espace paravaginal de Voiturier. *8*, fibreuse commune. *9*, celluleuse. *10*, peau scrotale et dartos.

Les flèches indiquent le sens de l'extériorisation des abcès déférentiels et épididymaires à ce niveau.

nette dans la propagation par voie déférentielle. 2° Le corps; ici encore, la réaction précoce de la vaginale et la funiculite antérieure qui commence à ce niveau, masquent les lésions épididymaires propres, auxquelles s'applique ce que nous venons de voir pour la queue de l'organe.

Rapports de la queue et du corps de l'épididyme. — La queue de l'épididyme est dans la logette que nous avons signalée, en étudiant le peloton déférentiel; nous remarquerons simplement que la queue est en rapport avec la paroi externe de la logette; cette paroi et les tuniques

scrotales externes atteintes, le seront le plus souvent par un processus à point de départ épididymaire; un abcès ouvert en dehors et en bas du scrotum est souvent consécutif à une atteinte caudale. Les rapports avec la vaginale se voient sur la figure 7; ils sont médiats et les atteintes de la queue retentissent fort peu sur la séreuse. Les rapports du corps (fig. 8) sont caractérisés par le fait que l'épididyme commence à devenir intra-séreux; les lésions du tissu conjonctif du corps retentiront donc

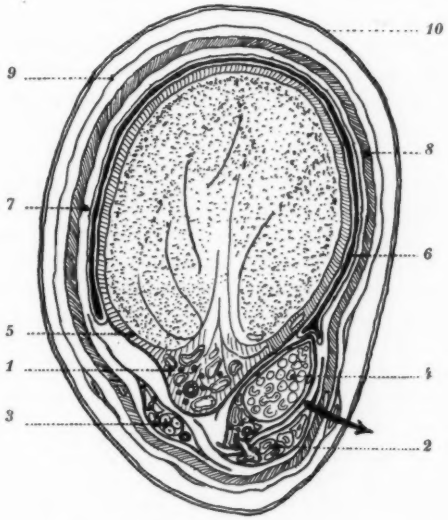

FIG. 8. — *Coupe horizontale des organes externes, passant par le milieu du testicule droit.*

1, veines du testicule, lymphatiques, nerfs, artère spermatique (éléments du groupe antérieur funiculaire), au niveau du corps d'Higmore. *2*, veines du groupe postérieur, recevant à ce niveau une veine de l'épididyme. *3*, *4*, *5*, *6*, *7*, *8*, *9*, *10*, mêmes légendes que la coupe précédente.

La flèche indique le sens de l'extériorisation des abcès épididymaires à ce niveau.

rapidement sur la séreuse, la tunique fibreuse fort mince de l'épididyme ne limitant pas les processus. Plus qu'une hypertrophie difficile à distinguer, l'épanchement dans la vaginale traduira donc cliniquement l'atteinte de cette partie de l'organe.

Quelques lymphatiques de la queue de l'épididyme montent le long de l'artère déférentielle, avec ceux de l'origine du déférent. Nous avons vu les conséquences de leur atteinte. Mais la majeure partie des collec-

teurs du corps et de la queue se groupent pour accompagner le rameau de l'artère épididymaire qui irrigue la partie moyenne et postérieure de l'organe. Après avoir cheminé le long du bord postérieur interne, hilaire, de l'épididyme, parallèlement à l'arcade artérielle et à la veine marginale postérieure de Haberer, à partir du pôle supérieur du testicule, ils gagnent, avec les vaisseaux épididymaires supérieurs, la région tout antérieure du cordon. Disséminant l'infection, ils vont causer une funiculite surtout marquée à partir du pôle supérieur de la glande. En effet, alors que plus bas, les éléments du cordon et l'épididyme sont serrés les uns contre les autres, séparés seulement par de petites cloisons conjonctives, dès que le cordon se forme, apparaît un tissu cellulo-graisseux de glissement caractéristique, et susceptible de réactions inflammatoires très marquées (fig. 6). Les lymphatiques de la queue et du corps apportent donc cette infection dans le tissu cellulo-graisseux du groupe antérieur des éléments funiculaires. La zone postérieure du cordon étant déjà atteinte, la funiculite va être totale, et considérable, surtout dans les processus phlegmoneux. En effet, nous avons vu la partie postérieure du cordon enflammée par les collecteurs déférentiels; le cul-de-sac inférieur distendu, par les lésions du déférent, de l'épididyme et du tissu cellulo-graisseux de la loge; le tissu cellulo-graisseux du cordon achevant de se prendre en avant et en haut du testicule, toute manifestation particulière se perd dans cette phlegmasie nettement bi-polaire, déférento-épididymaire en bas, funiculaire en haut. C'est ce qu'ont bien décrit Monod et Terrillon : « L'inflammation, occupant le tissu cellulaire compris sous la fibreuse, s'étendant jusqu'à sa partie inférieure, recouvrant la partie supérieure du testicule, forme un énorme « bourrelet épididymaire » caractéristique, en cimier de casque, surmontant le bord postéro-supérieur du testicule, et le débordant sur ses deux faces, recouvrant une partie de la glande. » (Forgue.) On voit la part qui revient à la lésion épididymaire dans cette extériorisation des lésions du tissu conjonctif.

Les lésions du tissu conjonctif pariétal tubulaire s'arrêtant en général à ce niveau quand la propagation se fait par voie déférentielle, remarquons que nous venons de voir leurs manifestations cliniques, de les interpréter, de décrire les conséquences qui les masquent dans certains cas et les révèlent dans d'autres.

E. Tête de l'épididyme. — La disposition du tissu conjonctif a les mêmes caractères qu'au niveau du reste de l'organe. Nous rappelons, au sujet de la vascularisation artérielle de la tête, du corps et du testicule, ce que nous avons dit au début.

Rapports. — Ils sont caractérisés, d'une part, par l'enveloppement

total de cette partie de l'épididyme par la séreuse vaginale. D'autre part, par l'isolement de la tête épididymaire au-dessus du testicule, loin du cordon. Cette situation particulière permet l'exploration facile de cette partie dont les moindres changements de volume sont appréciables, en dehors des phénomènes aigus dus à son atteinte propre. Il est ainsi facile, au cours d'une épididymite aiguë blennorragique, de percevoir la tête épididymaire augmentée légèrement de volume par la distension

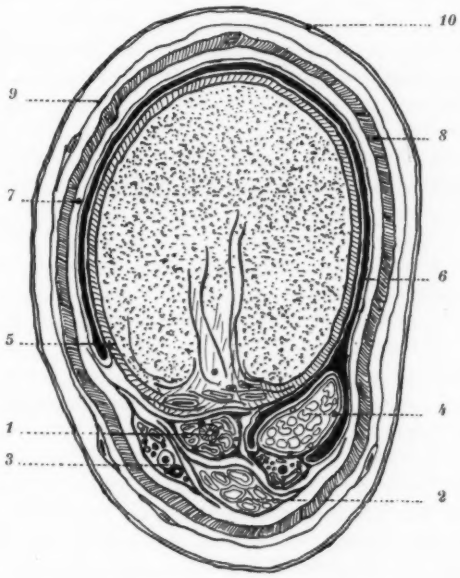

FIG. 9. — *Coupe horizontale des organes génitaux externes passant par le pôle supérieur du testicule droit.*
L'épididyme est devenu intra-séreux.
Mêmes légendes que celles des coupes précédentes.

mécanique, ou de délimiter un noyau capital bacillaire torpide. Dans les atteintes avec réactions aiguës, l'épanchement dans la vaginale et la funiculite masquent les lésions; mais la funiculite, étant surtout antérieure, « coiffe l'épididyme » et semble augmenter le volume de la tête. Le « noyau de la tête », dont la formation est ainsi mixte, n'en est que plus facile à déceler. Son identité clinique est si importante, comme nous l'avons signalé en débutant, que nous en faisons l'homologue du noyau déférentiel.

Les lymphatiques de la tête se rassemblent près du rameau de l'artère épididymaire destiné à la tête. Au cours de leur inflammation, la propagation de l'atteinte au tissu cellulo-graisseux qui entoure ces vaisseaux détermine l'apparition d'une funiculite localisée qui coiffe d'un cône inflammatoire le sommet de la tête épididymaire, ce qui est dû à la topographie des vaisseaux d'une part, à l'absence de lésions de la queue et du déférent d'autre part, qui supprime ainsi l'une des cornes du croissant faussement épididymaire, signalé par Monod et Terrillon.

F. Epididyme *(Vue d'ensemble).* — L'atteinte totale de l'organe, qui peut se produire soit d'emblée, soit insidieusement, se manifeste par la somme des aspects particuliers que nous venons de voir. Nous remarquerons cependant que des lésions n'apparaissant jamais d'emblée, en même temps au niveau du peloton déférentiel et au niveau de la tête et du corps de l'épididyme, pour les raisons exposées au début, la délimitation précise des régions atteintes et ses déductions sont toujours possibles. Si nous reprenons, dans une vue d'ensemble, les modalités de traduction clinique des atteintes du tissu conjonctif de l'épididyme, nous voyons que l'abondance du tissu conjonctif autour du peloton épididymaire fait que les atteintes infectieuses prennent là un développement remarquable. La faible fibreuse permet une notable augmentation de volume de l'organe; elle est une barrière insuffisante contre les infections, leur permet de retentir sur la vaginale, d'envahir les enveloppes scrotales et la séreuse, quand elles sont destructives. Cette facilité avec laquelle, par suite de la faiblesse de la fibreuse épididymaire et de la richesse des rapports de l'épididyme, on a diffusion rapide des infections qui frappent cet organe, a été bien étudiée dans la tuberculose par Ch. Lahayville, qui en a déduit la nécessité en cas de cure chirurgicale, d'enlever non seulement l'épididyme, mais la vaginale et la totalité de la fibreuse, ce que l'on réalise élégamment en suivant la technique si parfaitement anatomo-chirurgicale décrite par cet auteur.

L'hypertrophie de l'épididyme, test de son atteinte, se perçoit facilement à la tête, difficilement au niveau du corps et de la queue; les causes qui rendent cette appréciation difficile sont les épanchements dans la vaginale, l'atteinte rapide des enveloppes adjacentes et du tissu cellulo-graisseux funiculaire, les propagations se faisant par contiguïté ou par dissémination due aux lymphangites ; nous avons vu, à ce sujet, les territoires funiculaires infectés par les efférents lymphatiques. Nous ajouterons, aux atteintes par contiguïté de la vaginale au niveau de la tête et du corps, la possibilité d'une dissémination de l'infection dans la séreuse par les voies lymphatiques, car non seulement des lymphatiques de la queue de l'épididyme passent dans la vaginale, avant de rejoindre

les collecteurs funiculaires (Rouvière), mais, d'après Hasumi, le réseau lymphatique de la vaginale s'écoule surtout dans un tronc lymphatique qui s'unit à ceux du corps de l'épididyme. Enfin, les zones d'extériorisation scrotale des abcès, surtout externes, permettent ainsi de les rapporter à une origine épididymaire et sont des tests indirects de l'atteinte de cet organe. Ces particularités, que nous avons rappelées à propos de chaque segment, se déduisent de la lecture des coupes.

G. TESTICULE. — Le testicule a des caractéristiques bien spéciales du point de vue qui nous intéresse. D'une part, le tissu conjonctif inter-tubulaire est peu abondant et très dense; d'autre part, l'albuginée forme, tout autour de l'organe, une coque extrêmement résistante et, à l'état normal, absolument inextensible (Poirier); le grand nombre de cloisons, qui rayonnent du corps d'Higmore, multiplie encore ces limites solides. Ces deux causes, que nous n'avons pas encore rencontrées, vont contribuer à rendre peu nettes les manifestations cliniques des atteintes. Il y a cependant des atténuations à ces faits. En effet, le testicule, gros, régulier, directement en rapport dans presque toute son étendue avec les enveloppes scrotales, peut être facilement exploré à condition de vider complètement la vaginale s'il y a épanchement, ce qui est fréquent, l'atteinte concomitante constante de la tête et du corps de l'épididyme en étant la cause en grande partie. D'autre part, à l'état pathologique, l'albuginée est susceptible d'une certaine distension; c'est, en effet, une fibreuse fasciculée, très vasculaire, que l'infiltration propre et les hémorragies peuvent assouplir. Ainsi, dans l'orchite variolique, « dans un tiers des cas, l'albuginée est touchée; les plans aponévrotiques superposés et entrecroisés qui la composent sont comme dissociés par l'exsudat œdémateux et cellulaire que l'on y distingue. En outre, il se constitue au même point de véritables hémorragies en nappe » (Esmonet). Mais il n'en est pas moins vrai que les infections aiguës « hypertrophient » bien peu le testicule. Dans les lésions les plus graves de la variole, d'après les constatations nécropsiques, le testicule n'est que « très sensiblement » augmenté de volume ; dans deux cas de castration pour tuberculose massive hématogène du testicule, nous avons constaté une caséification presque totale, avec destruction très partielle de l'albuginée, sans augmentation de volume de la glande. Bien des testicules ne sont « gros » qu'apparemment par suite d'épanchement, de pachyvaginalite, d'infiltration des couches scrotales. On peut donc dire que les atteintes infectieuses à caractère aigu du tissu conjonctif testiculaire se traduisent rarement par une hypertrophie considérable, bien que l'atteinte propre de la coque fibreuse soit susceptible de lui enlever son caractère de membrane inextensible, et permette l'appréciation d'une hypertrophie en masse, de saillies localisées, d'épais-

sissement de la fibreuse elle-même. De plus, quand l'atteinte du testicule ne se manifeste pas nettement, une lésion plus facilement décelable de la tête de l'épididyme suffit pour conclure que le testicule n'a pas échappé à l'infection, venue nécessairement par la voie sanguine spermatique, seule voie susceptible de propager une infection à la tête de l'épididyme et ne pouvant épargner le testicule. Inversement, une atteinte testiculaire ne va pas sans au moins une atteinte de la tête de l'épididyme; l'orchite ourlienne, par exemple, est une orchi-épididymite.

La gêne apportée par la résistance de l'albuginée à l'extériorisation des lésions du tissu conjonctif, la pauvreté de l'organe en tissu de soutien, nous paraissent être les deux causes qui rendent discrètes les atteintes du testicule (sans présumer du reste de la gravité des lésions des éléments nobles), ce qui nous semble plus logique que de dire : « Dans le testicule, le terrain est défavorable au développement des microbes apportés par voie sanguine. » (Fraenkel et Hartwick.) Ces faits, joints au contraire à la richesse des manifestations cliniques de l'atteinte du tissu conjonctif épididymaire, fournissent une explication simple de l'apparente « prédominance » de certaines infections, en particulier de la tuberculose au niveau de l'épididyme, constatée depuis longtemps et difficilement explicable autrement.

Par ailleurs, les mêmes caractères de l'albuginée en font une barrière extrêmement résistante de protection du testicule contre les lésions contiguës de l'épididyme, de la vaginale, du peloton différentiel.

Enfin, nous rappellerons que si quelques lymphatiques du testicule et de la queue de l'épididyme se rendent aux ganglions iliaques externes, la plupart des collecteurs de ces organes se rendent aux ganglions lombo-aortiques et pré-aortiques. Comme les collecteurs des vésicules séminales et de la fin du déférent vont aux ganglions iliaques, externes et rétro-cruraux, les algies consécutives aux adénites aiguës auront des localisations quelquefois assez différentes pour pouvoir fournir l'occasion d'une interprétation clinique précoce de l'origine des lésions.

CONCLUSIONS

Ces données pathogéniques, basées sur une séméiologie simple, semblent légères; elles résistent cependant aux épreuves de la pratique. Toutes ces manifestations de l'atteinte du tissu conjonctif sont bien connues; nous avons essayé simplement de faire concorder leurs bases, histologiques, anatomiques, cliniques.

Travail des Laboratoires d'Anatomie
et d'Histologie de la Faculté de Médecine de Bordeaux
(Professeurs Villemin et G. Dubreuil)

EFFETS DE RÉGIMES CARENCÉS AVEC OU SANS EXTRACTION DENTAIRE SUR LA DENTITION DU COBAYE

par

S. FORSHUFVUD

Lorsqu'on pratique, chez les enfants et les adolescents, l'extraction des deux premières molaires d'un côté, les autres dents de ce côté deviennent toujours plus résistantes à la carie que les dents du côté opposé.

En général, on a expliqué ce fait par une amélioration des conditions hygiéniques locales du côté opéré.

En réalité, cette amélioration doit être assez imaginaire et l'effet de l'extraction semble plutôt amener une altération de circonstances hygiéniques de ce côté.

La continuité de l'arcade dentaire en est plus ou moins dérangée et ce qu'on appelle le nettoyage automatique des dents ne doit pas se faire aussi bien qu'avant l'extraction. (Par cette expression, « le nettoyage automatique des dents », on a voulu exprimer que, au cours de la mastication, les dents peuvent se nettoyer extérieurement, grâce à la salive et aux mouvements de la langue et des joues.)

Le fait que les circonstances hygiéniques ne deviennent pas meilleures après l'extraction a conduit certains auteurs à nier les bénéfices de *l'extraction symétrique des premières molaires*, ce qui paraît cependant une donnée assez certaine parmi toutes les incertitudes actuelles des problèmes dentaires.

Annales d'anatomie pathologique, t. 12, n° 3, mars 1935.

Si l'on ne peut attribuer à une amélioration hygiénique le mérite d'augmenter la résistance à la carie, il faut chercher ailleurs son explication.

Nous avons essayé de formuler une hypothèse (1) d'après laquelle l'explication de l'amélioration doit être cherchée dans les modifications de la circulation sanguine dans la mâchoire, et dans le fait probable que l'organisme doit faire plus facilement les frais d'une dentition de 28 dents que ceux d'une dentition de 32 dents.

Cependant, pour examiner la valeur de cette hypothèse qui repose surtout sur des observations cliniques, nous avons jugé utile d'étudier comment se comportent les dents et les mâchoires chez un animal de laboratoire quelconque, après extraction d'une ou plusieurs dents.

Jusqu'ici, on a particulièrement employé les rats sur lesquels on a provoqué des lésions dentaires artificielles; pour différentes causes, nous avons préféré les cobayes (2).

Dans l'intention de provoquer un terrain favorable pour ces expériences, nous avons fait suivre à certains animaux divers régimes carencés en en maintenant quelques autres à un régime complet. Ainsi 92 animaux ont reçu une alimentation plus ou moins carencée, tandis que 33 autres ont eu un régime complet.

Les régimes carencés avaient la composition suivante :

Régime I :	Farine d'avoine	35 parties
	— de haricots blancs	15 —
	Pomme de terre purée (cuite).....	50 —
Régime II :	Farine de blé.....	35 parties
	— de haricots blancs	15 —
	Pommé de terre purée (cuite).....	50 —
Régime III :	Régime II, avec cette seule différence que les farines étaient cuites.	
Régime IV :	Farine de blé.....	35 parties
	— de haricots blancs	15 —
	Pomme de terre purée (cuite).....	50 —
	Chou vert	10 —
Régime V :	Régime IV, avec cette différence que les farines et le chou étaient cuits.	

Les régimes I, II et IV ont formé une pâte farinée, les régimes cuits ont eu une consistance un peu plus ferme. Les régimes IV et V ont été préparés de la manière suivante :

Le chou, broyé et pressé, est mélangé aux farines d'une façon très intime. On ajoute le jus à la purée de pomme de terre et le tout est mélangé de façon à former une pâte homogène.

(1) Voir *Svensk Tandläkare Tidskrift*, n° 6, 1933 *(Revue dentaire suédoise)*.

(2) Nos recherches ont été faites à la Faculté de Médecine de Bordeaux, dans le laboratoire du professeur Villemin. Les professeurs G. Dubreuil et Aubertin, M. Dubecq, professeur agrégé, et le docteur Petiteau m'ont conseillé et guidé à divers titres. A tous nous tenons à donner ici de respectueux remerciements.

En outre, tous les animaux ont reçu de la pâte de papier filtre à l'eau à discrétion.

Tous ces régimes doivent être considérés comme carencés. Ainsi le régime I contient, d'après König, 0,08 % de CaO et 0,55 % de P^2O^5. Il est donc carencé en sels de chaux de même que le régime II qui contient 0,05 % de CaO et 0,36 % de P^2O^5. Le régime IV a 0,068 % de CaO et 0,33 % de P^2O^5. Les régimes III et V doivent avoir respectivement le même pourcentage que les régimes II et IV.

Au point de vue des vitamines, les régimes I et II doivent être considérés comme très pauvres, particulièrement en facteurs A et D, tandis que les régimes IV et V doivent en contenir suffisamment. Pour le régime III, cette carence en vitamines est peut-être plus prononcée que pour I et II ; mais comme actuellement on ne veut pas admettre que la cuisson joue un rôle destructif important pour les vitamines, cela peut être douteux. En tout cas, quelle qu'en soit la cause, ce régime a été moins bien supporté que les autres.

Les animaux au régime complet ont reçu soit une nourriture de son et de chou, soit une nourriture plus variée de son, de chou, d'avoine (grains entiers), de carottes, de foin et de feuilles de carottes.

On a examiné l'influence sur les dents et les mâchoires du régime seul ou du régime avec extractions dentaires.

Avant l'exposé des résultats, nous jugeons nécessaire de faire une description sommaire de l'anatomie des molaires et prémolaires du cobaye, après quoi nous donnerons le résumé des observations relatives à l'influence du régime et des extractions sur la dentition du cobaye.

CONSTITUTION DES MOLAIRES ET PRÉMOLAIRES DU COBAYE

Les dents du cobaye sont à croissance continue, c'est-à-dire que, durant toute la vie de l'animal, elles s'usent par leur face triturante et s'allongent continuellement pour maintenir cette face triturante à la même hauteur. Leur constitution est très complexe et nous décrivons sommairement la constitution d'une prémolaire inférieure.

Une dent prémolaire inférieure du cobaye est formée de trois lames verticales de dentine soudées entre elles par leurs bords, de sorte qu'en coupe horizontale les trois lames se présentent sous l'aspect d'un Z (fig. 1).

Les encoches qui séparent les branches parallèles du Z de la branche oblique sont comblées par un cartilage calcifié en forme de lame triangulaire ou presque quadrangulaire, et qui s'étend depuis la racine jusqu'à la face triturante. Le tout est enchâssé dans une alvéole osseuse assez profonde qui est bordée par le ligament alvéolo-dentaire, revêtu du côté de la dent par l'épithélium adamantin; celui-ci est continu dans la profondeur et discontinu en approchant de la surface (il n'est pas représenté sur la figure).

Des lames de la dent, les deux extrêmes sont fortement renflées et épaisses, la moyenne est plus mince et présente un léger renflement à un de ses bords. Chaque lame est constituée en allant de l'extérieur vers l'intérieur :

1° par une couche mince d'émail; 2° par une couche de dentine d'épaisseur variable suivant qu'on est dans une partie mince ou épaisse de la lame ; 3° d'une masse centrale, représentée dans le fond de l'alvéole par une vaste chambre pulpaire aplatie dans le sens de la lame, et dans la portion émergente par une lame d'ostéo-dentine, creusée de canaux vasculo-conjonctifs irréguliers et dans lesquels les éléments cellulaires ont dégénéré.

En montant de la profondeur vers la surface, on note donc : 1° l'épaississement progressif de la couche de dentine par sa face interne et, parallèlement, la réduction de la chambre pulpaire; 2° l'apparition de l'émail qui

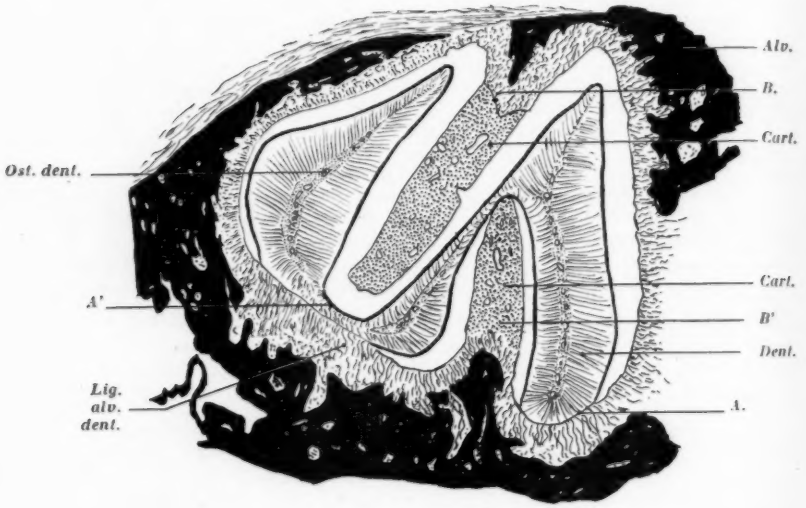

Fig. 1. — *Dent prémolaire inférieure de cobaye.*

Fix. : formol. Décalcif. : acide azotique, 5 %. Incl. : paraffine. Color. : hématéine et éosine. Coupe transversale un peu au-dessous de l'ouverture alvéolaire. L'émail a disparu par la décalcification. Dans les zones non décollées (*A* et *B*), il n'existe pas d'émail. *Ost. dent.*, ostéo-dentine. *Lig. alv. dent.*, ligament alvéolo-dentaire. *Alv.*, alvéole osseuse. *Cart.*, cartilage. *Dent.*, dentine.

ne forme toujours qu'une couche mince; 3° l'apparition de l'ostéo-dentine qui obture complètement la chambre pulpaire lorsqu'on approche de la face triturante. De cette façon, la surface d'usure ou surface triturante de la dent a l'aspect d'une triple lame en Z, compacte et dure (ostéo-dentine, dentine et émail), dont les angles sont comblés par un cartilage calcifié et à cellules dégénérées qui pousse avec la dent.

Le ligament alvéolo-dentaire entoure toute la dent, mais du fait de la présence de l'émail il n'est pas adhérent fortement à celle-ci, sauf sur deux

points en *A* et *A'*, où l'émail n'existe jamais, et où le ligament est plus fort et s'insère directement sur la dentine. Ce même ligament insère, en *B* et *B'*, sur toute la hauteur, les coins cartilagineux qui comblent les angles dièdres compris entre les lames de la dent.

Notons que les molaires et prémolaires supérieures ont une constitution plus simple; notamment, il n'existe que deux lames de dentine et émail qui sont disposées en V ou en U.

En définitive, la surface triturante, toujours blanche dans les dents saines (fig. 6), est formée par les lames de la dent proprement dite et les masses cartilagineuses interposées.

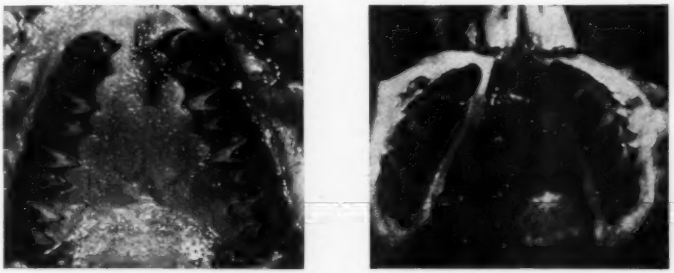

FIG. 2. — *Mâchoire supérieure* (à gauche) *et inférieure* (à droite) *d'un cobaye après cinq jours du régime carencé n° 1.*
Les faces triturantes sont devenues entièrement noires (carie).

Ce qui nous intéresse principalement, c'est la face triturante que nous verrons souvent atteinte d'une carie due à un régime carencé ou qui se produit à la suite d'une simple extraction dentaire.

RÉSULTATS DU CHANGEMENT DE RÉGIME

A partir du troisième jour, on observe presque constamment (1) une altération nette de toutes les molaires et prémolaires des animaux soumis aux divers régimes.

Elles deviennent noirâtres en quelques points de la face triturante et, après cinq à huit jours de régime, ces surfaces sont ordinairement tout à fait noires, tous les tissus durs de la dent sont donc modifiés (fig. 2).

Sur les coupes microscopiques on note, en plus des altérations de surface, l'agrandissement des canalicules de l'ivoire, et on révèle divers

(1) 2 exceptions pour régime I; 6 pour régime II; 0 pour régime III; 1 sur 6 pour régime IV, et 1 sur 4 pour régime V.

microbes abondants dans ces canalicules (fig. 3 et 4) et dans les lacunes de l'ostéodentine qui avoisine la face triturante altérée.

Il s'agit donc bien d'un commencement de carie dentaire.

Cette carie a une existence assez éphémère quand l'animal continue le régime sans interruption.

Pour les régimes I et II, les dents commencent à s'améliorer à partir du huitième jour environ; pour le régime III, à partir du quinzième jour.



FIG. 3. — *Face triturante de la molaire du cobaye de la figure 2. Coupe longitudinale.*

Fix. : formol. Color. : Gram. La préparation est incolore, sauf quelques canalicules où on révèle des germes microbiens nombreux. La zone foncée correspond à la zone de carie.

La carie des régimes IV et V est encore plus courte que celle des régimes I et II.

Les surfaces reprennent très rapidement leur aspect normal, seule la carie du cartilage persiste un mois environ pour les premiers régimes et à peu près six semaines pour le régime III.

Un certain temps après le changement de régime, on trouve sur la longueur de la dent des étranglements, bien visibles aux incisives, qui forment comme des encoches circulaires (fig. 5). D'après nos mesures sur

la vitesse de croissance, ces encoches paraissent se former à l'extrémité profonde de la dent, au moment du changement de régime. Histologiquement la lésion se révèle par l'apparition, au niveau de l'encoche, d'espaces interglobulaires de Czermak d'une grande étendue. L'émail y est aminci.

Les dents ne sont pas seules intéressées par le changement de régime. Les alvéoles montrent également des altérations. Elles s'agrandissent, le

FIG. 4. — *Dent molaire d'un cobaye, quatorze jours après le passage du régime complet au régime III. Coupe longitudinale.*
Fix. : formol. Incl. : paraffine. Color. : thionine phén. Fort grossissement. On observe des germes microbiens (cocci) dans certains canalicules de l'ivoire et dans une lacune de l'ostéo-dentine.

fait est visible à partir du quinzième jour. Les remaniements alvéolaires sont concentriques à la dent et elles ne diminuent pas la hauteur de l'alvéole, qui reprend son aspect normal après un mois environ.

Nous avons cependant remarqué deux cas de remaniements alvéolaires verticaux dont l'animal de la figure 6 est le plus bel exemple. (On doit observer que cette altération est située du côté non opéré [voir ci-dessous], le côté opéré ne montrant aucun remaniement vertical.)

L'état général de l'animal varie parallèlement aux altérations dentaires. D'abord l'animal perd de son poids, les poils tombent, l'animal devient faible, inerte. La gravité de ces symptômes est en rapport avec la carence. Dans ce stade les animaux sont très facilement atteints de broncho-pneumonie; plusieurs animaux ont succombé.

Au bout d'un temps qui varie de quinze jours à un mois suivant le régime, l'état général commence à s'améliorer, les poils repoussent, l'animal devient vif, reste plus petit que ses congénères du régime complet, mais il paraît en pleine santé. Seulement les animaux de régime III se sont montrés peu résistants contre le froid et, à la suite

FIG. 5. FIG. 6.

FIG. 5. — *Incisives inférieures d'un cobaye opéré, puis carencé.*
On note que l'incisive du côté opéré (à droite) est plus grande que l'autre, et que l'encoche due au changement de régime est moins prononcée du côté opéré.

FIG. 6.— *Maxillaires supérieurs d'un cobaye de quatre mois et demi de régime I, un mois et demi de régime complet et deux mois de régime II.*
Extraction dans la mâchoire inférieure gauche. Animal sacrifié 170 jours après l'extraction. On note une encoche en entonnoir sur le rebord alvéolaire supérieur droit; le côté opéré est sain.

de plusieurs pertes, nous avons été obligé d'abandonner ce régime au commencement de l'hiver. Nous avons alors fait passer 7 cobayes du régime III au régime V, et en même temps 7 cobayes du régime II passent au régime IV.

LES SUITES DES EXTRACTIONS

Pour observer la répercussion des extractions d'une ou deux dents sur les autres dents et les mâchoires du cobaye, nous avons opéré respectivement 78 de nos animaux, parmi lesquels 48 étaient carencés. Les résultats ont été les suivants. Trois jours après l'extraction, une carie de la même nature que celle due au changement de régime se manifeste, plus ou moins accentuée. Dans les cas bénins, cette carie atteint seulement les dents de la mâchoire antagoniste de celle où l'on a effectué l'extraction; dans les cas plus graves, la carie s'étend à toutes les dents, mais elle est toujours plus prononcée du côté opéré.

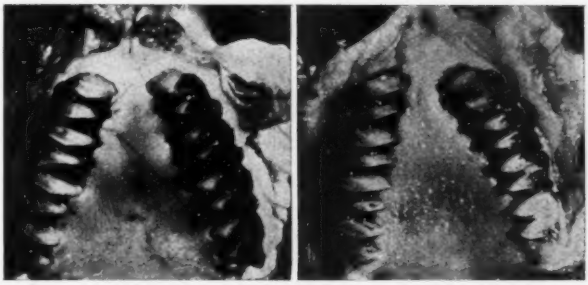

FIG. 7. — *Carie dentaire à la mâchoire supérieure chez le cobaye, à la suite d'extractions incomplètes du côté gauche dans la mâchoire inférieure.*

A gauche, cinq jours après l'extraction. A droite, dix-neuf jours après l'extraction ; la carie est plus accentuée dans le côté correspondant ; elle est rapide.

Si l'extraction a été complète, la carie diminue au bout de dix à quinze jours et elle a ordinairement disparu après quatre ou six semaines. Les dents paraissent alors en très bon état. Dans ces caries d'extraction, on ne constate pas de différence sensible entre les animaux soumis aux divers régimes.

Un certain temps après l'extraction, on peut apercevoir des étranglements hypoplastiques sur les dents contiguës à la dent extraite et sur l'incisive. Ils se produisent en même temps que l'extraction et sont de la même nature que les hypoplasies causées par le changement de régime. Dans certains cas on voit ces encoches sur toutes les incisives, plus prononcées du côté opéré.

L'influence de l'extraction s'exerce nettement sur les alvéoles voisines

du foyer d'extraction, mais aussi sur toutes les alvéoles des deux mâchoires du côté opéré. Elles s'agrandissent à partir du quinzième jour, soit qu'on ait enlevé une seule dent ou bien une dent et son antagoniste.

Pour les alvéoles, le régime que suit l'animal semble avoir une notable importance. L'obturation de l'alvéole de la dent arrachée se fait d'autant plus vite que le régime est plus riche et l'influence à distance dans la mâchoire antagoniste ne se fait pas aussi nettement sentir pour le régime complet que pour les carencés.

FIG. 8. — *Dent d'un cobaye opéré, un mois après l'extraction incomplète.* Même technique que pour la figure 4. Canalicules agrandis et très visibles en raison des microbes colorés qu'ils renferment. Faible grossissement.

Si l'extraction a supprimé seulement les parties dures de la dent en respectant la zone génératrice profonde, la dent arrachée repousse et les résultats diffèrent notablement des précédents. La carie dure plus longtemps (2 mois à 2 mois et demi) et semble plus rapide (fig. 7, 8 et 9).

Les altérations alvéolaires s'accusent davantage et plus tôt que dans les cas d'extraction complète et, dans un cas, même les alvéoles du côté non opéré étaient fortement agrandies.

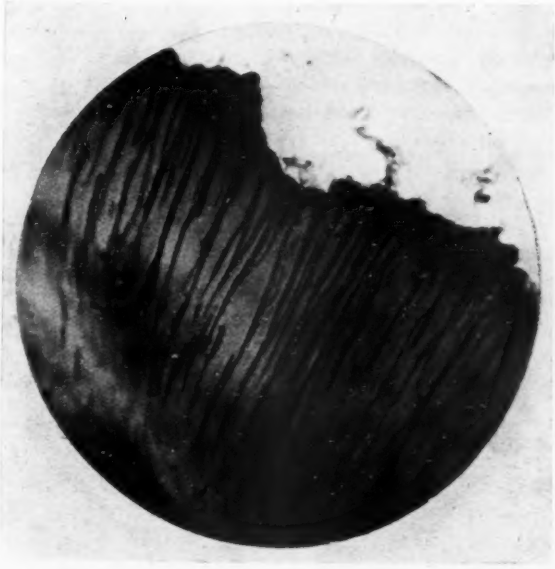

FIG. 9. — *Préparation précédente. Fortement grossie. Les canalicules remplis des germes.*

FIG. 10. — *Molaires postérieures d'un cobaye opéré.*
L'extraction n'a pas été complète. Les dents ressemblent à des dents rachitiques. La troisième dent, à partir de gauche, est une dent repoussée après extraction incomplète.

Les encoches des autres dents sont dans ces cas encore plus prononcées et les dents du même maxillaire (nous comptons avec 4 maxillaires) que la dent arrachée peuvent prendre un aspect qui ressemble beaucoup à celui des dents rachitiques (fig. 10), dont elles ont la structure.

Dans les cas où, en enlevant une dent, on a cassé la dent voisine, on a les mêmes manifestations que l'orsqu'on a fait une extraction incomplète, mais l'état redevient plus rapidement normal, après que la dent cassée est réparée.

Au bout d'un mois à six semaines, les troubles provoqués par l'extraction dans les mâchoires du côté opéré ont disparu (il y eut une exception, voir ci-dessous). Après un temps qui varie de six semaines à deux mois, on peut nettement constater que la mâchoire opérée et ses dents ont l'air d'être mieux nourries que les autres mâchoires (avec une exception).

Fig. 11. — *Maxillaires inférieurs d'un cobaye opéré, deux mois après l'extraction.*
La mâchoire gauche, côté opéré, est plus forte que l'autre.

Si l'extraction a été faite seulement en bas, l'amélioration s'observe particulièrement dans la mâchoire opérée, mais elle est appréciable aussi en haut, particulièrement pour les alvéoles, qui se ferment mieux que de l'autre côté. On peut noter que la mâchoire opérée devient plus forte que celle de l'autre côté (fig. 11) ; la différence, déjà sensible par comparaison visuelle, le devient encore davantage si l'on fait la comparaison des poids des deux mandibules.

Plus tardivement, on constate que les dents du côté opéré deviennent un peu plus larges que les dents de l'autre côté et que les échancrures provoquées du côté non opéré (fig. 12 et 13).

Cependant il y a une exception à cette règle. Quand on a enlevé la première molaire (la troisième dent) dans le maxillaire inférieur, la prémolaire (la deuxième dent) a l'air de ne pas être aussi bien nourrie que les autres dents et son alvéole ne se referme pas comme les autres après l'extraction. Peut-être que le cal qui se forme dans l'alvéole après l'extraction est la cause de cette altération.

L'incisive, par ailleurs, est en très bon état et meilleure que celle du côté opposé; mais l'extrémité de la racine de cette dent est située plus près de l'angle de la mâchoire que l'alvéole de la première molaire comblée par le cal, et doit être moins touchée par le traumatisme que la racine de la prémolaire.

Fig. 12.

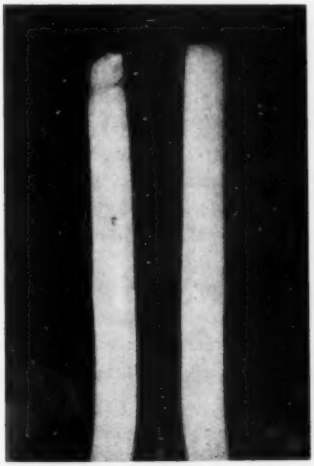

Fig. 13.

Fig. 12. — *Incisives inférieures d'un cobaye opéré, deux mois après l'extraction.* L'encoche provoquée par le passage de régime III à régime V n'est pas visible du côté opéré (incisive gauche, à droite sur la photographie).

Fig. 13. — *Incisives inférieures d'un cobaye opéré, six mois après l'extraction.* L'incisive gauche, du côté opéré (à droite sur la photo), est plus grande et plus saine que l'autre.

CONCLUSIONS

D'après nos observations nous estimons qu'on peut, chez les cobayes, provoquer très facilement la carie dentaire par un *changement* de régime, en passant les animaux d'un régime normal à un régime carencé en sels calcaires et en vitamines.

C'est le changement qui doit être considéré comme facteur étiologique et non le régime carencé lui-même, à condition que celui-ci ne soit pas carencé au point que l'animal ne puisse s'y accommoder.

Du côté des alvéoles, on note un agrandissement passager au moment du changement de régime, mais la réparation a lieu si l'animal peut continuer à vivre avec son régime carencé.

Ces résultats ne sont pas absolument constants, mais les altérations se produisent dans la grande majorité des cas; les exceptions sont dues à des facteurs que nous ignorons, peut-être l'âge de l'animal.

Des expériences d'extractions on peut conclure que, chez le cobaye, les dents et les mâchoires forment un ensemble qui est sous la dépendance du métabolisme général, et le métabolisme de chaque dent est intimement lié à celui des autres dents et des alvéoles.

Si l'on fait une lésion à une dent, on augmente les frais du métabolisme pour celle-ci; les autres se carient et toutes les alvéoles s'agrandissent et participent aux frais de réparation des dents et *vice-versa*.

Si, au contraire, on arrache complètement une dent, on diminue les frais de l'ensemble dentaire-alvéolaire lorsque la plaie est cicatrisée; les autres dents en profitent, de même que les alvéoles.

Ce fait est facile à observer du côté opéré, mais il doit probablement se produire pour l'autre côté, bien que l'observation en soit plus difficile faute d'éléments de comparaison.

Cela peut être admis du fait que les fâcheuses conséquences de l'extraction incomplète s'observent aussi sur les dents et les mâchoires du côté opposé.

Travail du Laboratoire d'Anatomie de la Faculté de Médecine de Lyon (Professeur Latarjet)

LES NERFS DU GRAND DENTELÉ

par

Marcel DARGENT

L'innervation du grand dentelé a fait l'objet d'un certain nombre de travaux, tous orientés d'ailleurs vers l'étude des paralysies de ce muscle, simples ou associées à celle du trapèze. Les pathogénies invoquées font très souvent allusion au trajet, aux rapports, à la topographie même du nerf de Charles Bell dans l'espace inter-scapulo-thoracique. Sa direction presque verticale, identique en cela à celle du nerf du trapèze, est volontiers opposée à la direction du plexus brachial, — et à juste titre, une pathogénie intéressante des paralysies associées est proposée à ce sujet par M. Tavernier (*Lyon médical*, 10 février 1921), par MM. Patel et Bertrand (*Thèse* de Jeannest). M. Pelletier, dans une thèse récente inspirée par M. Patel, fait allusion à une innervation de suppléance, d'origine intercostale.

Un certain nombre de considérations purement anatomiques ou physiologiques nous ont incité à reprendre certains points touchant l'innervation du muscle, en mettant à part les considérations anatomo-cliniques.

Il est facile de remarquer la grande étendue de la ligne d'insertions antérieures allant du creux sus-claviculaire jusqu'aux confins de la paroi antéro-latérale de l'abdomen, et l'insuffisance apparente, macroscopique, de l'innervation par le nerf de Charles Bell dans le segment inférieur, d'où la vraisemblance d'une innervation intercostale signalée avec plus ou moins de précision par certains anatomistes.

Par ailleurs, la fonction difficile à dissocier pratiquement du grand dentelé sur le scapulum, plaquant l'omoplate, tout en la faisant basculer, fonction toujours synergique du mouvement d'abduction du bras, peut faire entrer une partie de ce muscle dans les abducteurs indirects, et lui accorde peut-être de ce fait une innervation radiculaire commune. Les travaux classiques la faisant venir des cinquième et sixième racines du plexus brachial, comme le circonflexe et les nerfs de l'angulaire et du rhomboïde, confirment facilement cette manière de voir. Mais l'existence du rameau à peu près constant qui naît de la septième cervicale, et semble être une des racines principales du véritable nerf de Charles Bell, le grand nerf que l'on découvre dans l'espace interscapulo-thoracique, est sans doute plus liée à la fonction de fixation de l'omoplate qu'à la fonction abductrice. Il joue peut-être même dans la fonction respiratoire comme un autre nerf d'origine cervicale et à destinée thoracique.

La dissection portant sur 20 sujets, faite au laboratoire du professeur Latarjet, nous a permis d'étudier :

1° Les origines du nerf de Charles Bell.
2° Les rapports vis-à-vis des scalènes.
3° Le mode de constitution du nerf et sa distribution.
4° Certains rapports sus-claviculaires.
5° Le problème de l'innervation par les intercostaux.

1° Les origines du nerf de Charles Bell. — On trouve presque toujours trois racines. Une fois, sur des nouveau-nés, nous en avons trouvé deux. Une fois, il nous a été donné d'en observer quatre.

Le type classique n'a pas à être modifié. Le nerf prend son origine par des racines venues des branches antérieures des cinquième, sixième et septième nerfs cervicaux. Quand elles ne sont qu'au nombre de deux, la septième ne donne rien. Quand elles sont au nombre de quatre, c'est la huitième qui fournit un petit rameau supplémentaire, signalé par Herringham.

Cette opinion est émise assez précisément dans un article de Bernard, Fruchaud et Riveron (*J. d'Anat. path.*, 1930) sur la première côte. A propos des rapports de celle-ci, ils citent ces trois racines du grand dentelé. Pelletier, dans sa thèse, est moins affirmatif. La septième cervicale donne, à son avis, une racine accessoire. Et c'est ainsi que la nomment les classiques.

Nous disons au contraire que nos dissections nous l'ont montrée absente une fois sur vingt, et le plus souvent, c'est un filet nerveux bien constitué que l'on découvre dans le hiatus interscalénique venant de C_7.

L'origine de ces racines doit être précisée. Effectivement, à la nais-

sance, elles ont la destinée des grosses racines du plexus. C 5 et C 6 donnent donc des filets beaucoup plus postérieurs que C 7, et dans le sens antéro-postérieur, l'origine des trois racines pourrait s'inscrire sur une ligne oblique, de haut en bas et d'arrière en avant (fig. 1).

Ce point de détail concernant l'origine décalée des racines ne doit pas seulement être étudié dans le plan sagittal, mais aussi dans le plan frontal. Lorsqu'on suit au scalpel le plus loin possible ces filets

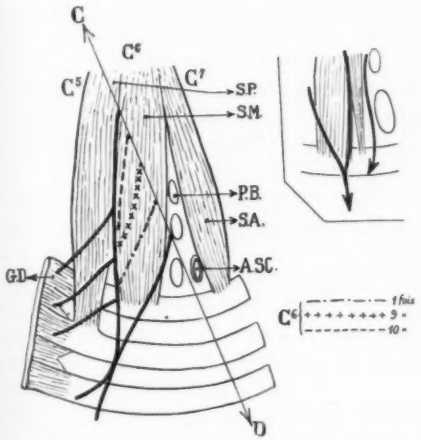

FIG. 1 (schéma). — *C. D.*, ligne d'émergence des racines dans le plan sagittal. — *S. A.*, *S. M.*, *S. P.*, scalènes ant., moy. et post. — *P. B.*, plexus brachial. — *A. S. C.*, artère sous-clavière. — *G. D.*, grand dentelé.

Dans l'angle : schéma de détail de C^6 s'insinuant entre le scalène moyen et un scalène intermédiaire, le séparant du plexus brachial.

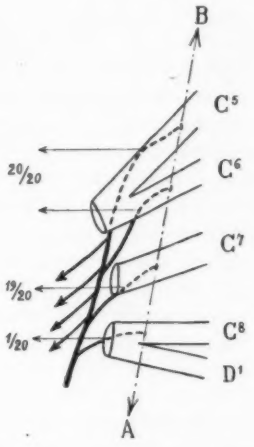

FIG. 2 (schéma). — *A. B.*, ligne d'émergence des racines dans le plan frontal.

Les chiffres indiquent la répartition des racines par ordre de fréquence.

nerveux, on découvre que les deux plus haut situés se détachent de leurs gros troncs d'origine excessivement vite : on les trouve tout près du plan de l'apophyse transverse. Au contraire, le filet venu de C 7 se détache à un ou deux bons centimètres du trou de conjugaison. Aussi, dans un plan frontal, l'origine de ces racines s'inscrirait-elle sur une ligne oblique de haut en bas, et de dedans en dehors. Ce point est peut-être important dans l'étude des paralysies du muscle simple, dissociées ou associées (fig. 2).

Les connexions intimes de ces racines sont très classiques : il n'y a rien à modifier.

Nous avons toujours trouvé au niveau de la cinquième cervicale des relations intimes entre la racine et l'origine du nerf de l'angulaire et du rhomboïde; haut située, une fois nous avons nettement vu à ce niveau, une racine accessoire du phrénique semblant avoir des origines communes avec celles du grand dentelé. Nous avons également été amenés à disséquer les nerfs des scalènes, parfois confondus avec les branches nées des cinquième et sixième cervicales. Le nerf venu de C 7 naît un peu au-dessus de l'origine du nerf supérieur du sous-scapulaire.

Nous n'avons jamais découvert de ramuscules anastomotiques avec la chaîne sympathique ou avec les différents plans du nerf vertébral. Ce point n'a d'ailleurs pu être précisé que dans le domaine de l'anatomie macroscopique, et nous ne pouvons rien affirmer sur la question de l'innervation végétative du grand dentelé.

Ainsi nés de la face postéro-inférieure des trois premières grosses racines du plexus brachial, les rameaux d'origine du nerf de Charles Bell vont prendre des directions différentes; et avant de les décrire, on pourrait peut-être résumer ce que nous venons de schématiser d'une manière qui semble *a priori* tout à fait artificielle, mais qui permet d'opposer les deux rameaux supérieurs au rameau venu de C 7. Les deux premiers se détachent des racines proprement dites du plexus brachial, avant leur fusion en tronc primaire supérieur, l'autre se détache franchement du tronc primaire moyen. Ils en acquièrent aussitôt une physionomie assez différente. Rapidement indépendants, les deux premiers se portent à peu près verticalement en bas et en arrière pour se fusionner en général très bas. Le troisième, au contraire, suit un moment le long trajet oblique du tronc primaire moyen avant d'aller rejoindre le gros filet vertical. Si l'on admet les pathogénies proposées par M. Tavernier, ou par MM. Patel et Bertrand, dans les thèses de Jeannest et de Pelletier, on voit qu'une action mécanique définie, agissant sur la colonne cervicale ou le membre supérieur, n'aura pas les mêmes effets sur tous les filets d'origine du nerf respiratoire.

2° Les rapports vis-a-vis des scalènes. — Un schéma classique veut que, nés de C 5 et C 6, les deux nerfs d'origine du nerf de Charles Bell se réunissent au bord postérieur du scalène moyen, et de là descendent dans le hiatus compris entre ce muscle et le scalène postérieur. L'opposition est facile à faire, entre le hile scalénique antérieur, comblé d'organes énormes, et le hile scalénique postérieur, livrant passage au nerf de Charles Bell.

Quant au rameau dit inconstant, venu de C 7, Cruveilhier signale qu'il

ne rejoint le nerf qu'à la partie supérieure du creux de l'aisselle, mais il importe, avant, de le situer par rapport aux scalènes, tout au moins aux trois scalènes classiques.

Alors que nous avons toujours constaté la perforation haute, à fleur du bord postérieur du muscle scalène moyen par le filet venu de C 5 oblique en arrière, vers le hile interscalénique postérieur, nous avons vu des perforations variables du scalène moyen par le filet de C 6. Si, dans la moitié des cas, il émergeait de la partie moyenne du muscle, à peu près à égale distance de ses deux bords, neuf fois nous l'avons vu perforer en arrière, près du bord postérieur, et une fois, au contraire, la perforation se faisait presqu'au bord antérieur du muscle. La pièce était nette. Ce n'était même pas une perforation ; il y avait, en réalité, un petit muscle accessoire accolé à la face antérieure du scalène moyen, gros comme un pinceau, et se terminant par de petites fibres tendineuses sur la première côte. Son épaisseur minuscule séparait la racine moyenne du nerf de Charles Bell du plexus brachial. Il s'agit là de ces variations dans la perforation d'une masse scalénique dont la définition est restée de même longtemps incertaine (Gegenbaür, Cruveilhier, Henle, Livini). Elles sont exceptionnelles, mais possibles (Royle) pour le plexus brachial lui-même. D'autre part, Velpeau et Froment (*in* Traité Hovelacque) signalent l'existence de bandes musculaires interposées entre le plexus et le contenu du hile antérieur. Cette racine du nerf de Charles Bell subirait les mêmes vicissitudes.

Mais quoi qu'il en soit, les rapports de la branche émanée de la septième cervicale ont toujours la même destinée que ceux du plexus. C'est dire que cette racine du nerf respiratoire est presque toujours à la face antérieure du scalène moyen, et représente un organe du grand couloir intermusculaire du creux sus-claviculaire.

La branche de la huitième cervicale passe dans le grand hile, lorsqu'elle existe.

En résumé, la branche de C 5 perfore le scalène moyen très haut, près de son bord postérieur, ou passe entre lui et le scalène postérieur; la branche de C 6 perfore en un point très variable, et l'autre s'insinue entre le scalène moyen et le scalène antérieur (fig. 1).

3° LE MODE DE DISTRIBUTION DU NERF. — Les trois principales racines du nerf respiratoire ne se réunissent pas d'une manière simple, à angle aigu, pour ne constituer qu'un tronc unique. Nous avons toujours pu décrire une distribution complexe, au point qu'en poussant un peu certaines dissections, on pouvait mettre en évidence un véritable plexus, en arrière du plexus brachial (fig. 3).

Après avoir émergé dans le hile postérieur, la racine venue de C 5

descend presque verticalement, et avant d'atteindre la suivante donne dans la moitié des cas un ou deux nerfs obliques en bas et en arrière (Curnow), se portant nettement dans les deux digitations supérieures du muscle. On trouve tantôt un, tantôt trois nerfs. Près du bord supérieur de la première côte, les deux racines sont anastomosées. Elles ont eu un long trajet oblique et c'est à ce moment qu'il est classique de décrire la coudure du nerf de Charles Bell, coudure de 55° environ, transformant son trajet oblique en un trajet vertical. Le fait est exact, mais ce qui n'est pas tout à fait exact, c'est de décrire la coudure sur le nerf de Charles Bell lui-même. Il n'est pas complètement constitué à ce niveau, et de la convexité du tronc commun qui se coude et devient oblique, naissent encore des branches.

Ce n'est que beaucoup plus bas, souvent devant la deuxième côte, ou à mi-hauteur du premier espace intercostal, que le nerf venu de C 7 vient aboutir dans le nerf respiratoire ébauché, et descendre avec lui verticalement. Avant, dans quatre cas, il avait envoyé déjà un filet grêle contournant les insertions du scalène moyen.

Ce n'est donc pas un à deux filets nerveux que l'on peut décrire comme se détachant plus ou moins haut du nerf respiratoire, mais c'est un véritable plexus qui s'étale en arrière du plexus brachial, et dont la systématisation plus poussée est difficile. On rejoint ainsi la conception de Furbringer et de Bolk, reprise par Schumacher en 1908 et citée par Hovelacque. Le plexus du grand dentelé est donc la partie principale du plexus accessoire dorsal comprenant les nerfs de l'angulaire et du rhomboïde. Cette disposition nette chez le singe est très variable chez l'homme; une de nos observations prouve ce polymorphisme :

Le filet venu de C 5 à 4 ou 5 centimètres de son émergence se bifurquait, et sa branche antéro-interne se jetait sur une branche de bifurcation venue de C 6 qui offrait la même disposition. Tant et si bien que se dessinait sur la ligne superficielle du scalène moyen un véritable M nerveux dont les lignes émettaient plus bas d'autres collatérales. Il eût été bien difficile en pareil cas de préciser l'existence du nerf de Charles Bell. C'était la branche antérieure de la bifurcation de C 6 qui semblait donner la direction générale du nerf, et encore, avant d'aborder C 7, elle abandonnait un autre rameau collatéral.

A partir du point de réunion, nous n'avons trouvé aucun détail important. Le trajet vertical classique est long de 20 à 22 centimètres. Les collatérales se portent en arrière, et ont rarement une disposition à peu près métamérique; un bouquet de branches s'épuise dans la portion inférieure du muscle. Le trajet du nerf répond à une ligne située à 3 ou 4 centimètres en arrière de l'émergence des perforants latéraux des intercostaux.

Peut-on systématiser et, avec les seuls moyens de la direction, attribuer à tous ces filets nerveux des territoires musculaires ? On peut dire certainement que tout ce qui vient de C 7 s'épuise dans la partie moyenne à direction transversale du muscle, et en partie dans son segment inférieur. A l'opposé, on peut dire que les collatérales venues de C 5 s'épuisent également dans les deux faisceaux à trajet descendant, venant aboutir à la face externe des deux premières côtes. La partie supérieure du « plexus du grand dentelé » semble être destinée à ce segment si spécial, si différent du muscle. Il y a toute une partie intermédiaire qui s'épuise dans les digitations se rendant aux troisième, quatrième et cinquième côtes.

Cette étude purement descriptive ne peut empiéter dans le domaine de l'ontogénie, mais un parallèle s'impose entre le phrénique, nerf du diaphragme, flanqué du nerf du sous-clavier, nerf d'un vestige musculaire de la ceinture scapulaire, et ces deux grandes parties du nerf du grand dentelé, l'une destinée à un muscle respiratoire accessoire, le nerf de Charles Bell, et l'autre destinée à ces deux faisceaux à morphologie si spéciale que sont les faisceaux supérieurs obliques jouant un rôle très important dans les « mouvements en sonnette » de l'omoplate, muscles de la ceinture scapulaire également, peut-être même vestiges musculaires. Les travaux de Durante (Gênes, 1931), à propos d'une curieuse intervention de chirurgie de la tuberculose qu'il avait proposée (section des scalènes moyens au ras de leur insertion, et du nerf respiratoire), comportent la description des scapula alata post-opératoires. Mais il est certain qu'une partie du nerf, celle qui vient de C 7, est souvent respectée à la suite de la section, et il serait intéressant de connaître les résultats précis des troubles musculaires.

4° Rapports particuliers des racines dans le creux sus-claviculaire. — Ils ne méritent pas une longue étude. Il est inutile de rappeler en particulier la situation du nerf dans le triangle d'abord de la première côte (Mallet-Guy et Desjacques) ; il est inutile de rappeler les rapports anormaux possibles avec une côte cervicale. Ce nerf se coudant sur sa face externe (Seitier), il est inutile enfin de situer le nerf à la face postérieure du plexus brachial. Mais deux rapports vasculaires nous ont semblé intéressants :

1° Le plexus du grand dentelé enserre toujours dans les mailles la scapulaire postérieure. Artère volumineuse « grosse comme une radiale », elle émerge à ce moment-là de la fourche nerveuse que lui ont faite les troncs primaires du plexus brachial. Elle se trouve alors en général au-dessus de C 7, et recouverte par les longs filets venus de C 5 et C 6. Nous ne l'avons jamais trouvée entièrement sus ou sous-jacente au nerf

à ce niveau-là. Malgré ses variations (Billet, 1934) d'origine et de trajet, elle représente pour lui un rapport constant.

2° Le filet venu de C 5 a été trouvé en relation deux fois avec la cervicale transverse qui, après avoir constitué un rapport important du phrénique, venait croiser de la même manière la racine cervicale du nerf du grand dentelé.

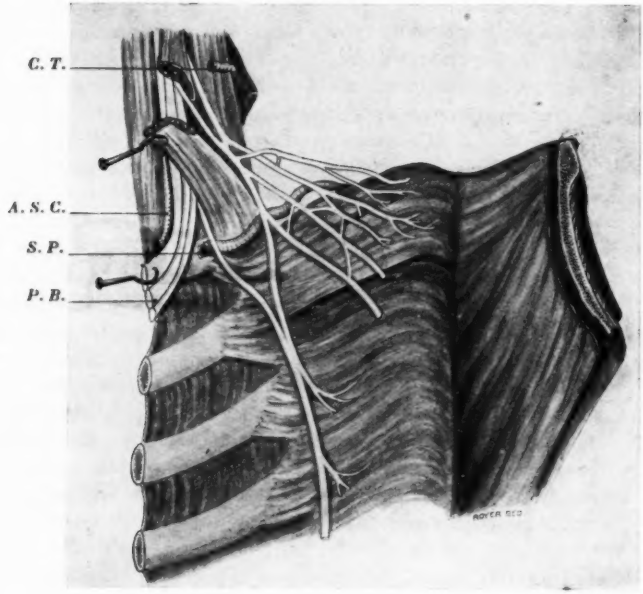

Fig. 3. — *Le « plexus du grand dentelé »*.

Rapports avec la cervicale transverse *(C. T.)* et la scapulaire postérieure *(S. P.)*. — L'artère sous-clavière *(A. S. C.)* et le plexus brachial *(P. B.)* ont été fortement réclinés en avant. — L'angulaire et le rhomboïde ont été coupés et le bord spinal de l'omoplate conservé. Après section, l'os a été fortement attiré en dehors pour « déplisser le muscle ».

(D'après une préparation personnelle.)

5° Le problème de l'innervation par les intercostaux. — On serait tenté de le résoudre *a priori* par de simples considérations basées sur l'analogie de l'innervation du diaphragme et du grand dentelé. Ces deux muscles qui s'épuisent sur la paroi thoracique, et dont les fonctions

respiratoires sont plus ou moins importantes, reçoivent leur nerf principal du cou. Nerfs qui s'allongent à mesure qu'évolue l'embryon, et à mesure que l'inflexion céphalique diminue; il semble que leur portion basse soit insuffisante, et que bientôt les intercostaux viennent apporter leur fonction de suppléance. C'est un schéma classique pour le diaphragme. Il est beaucoup moins classique pour le grand dentelé; et cependant, une comparaison facile semble s'imposer, — comparaison peut-être trop facile. L'intrication des insertions du diaphragme et du transverse de l'abdomen sur la face interne des côtes pourrait être comparée à l'intrication des fibres du grand dentelé et du grand oblique de l'abdomen dans la partie basse du thorax. En ces points, les intercostaux peuvent apporter des nerfs. Nous avons cherché partout ces filets (fig. 2).

A première vue, cette innervation semble évidente. Les perforants latéraux des intercostaux passent exactement contre le bord inférieur de la digitation correspondante du grand dentelé; mais en dehors de ces deux rameaux qui ne sembleraient innerver le muscle qu'à un examen superficiel, puisque le plus souvent ils le perforent pour se perdre dans les plans sous-cutanés, il est d'autres filets émanés du « bouquet » nerveux des perforants; ceux-là sont d'une dissection plus difficile. A partir du cinquième intercostal, le perforant donne de quatre à cinq branches, et si deux principales émergent au bord inférieur ou contre le bord inférieur d'une digitation, les autres ont des rapports plus complexes avec cette digitation. Quand on a incisé les insertions scapulaires du muscle, et qu'on le récline en avant, il semble tout d'abord que ces petits filets pénètrent et s'épuisent dans la nappe charnue. Dès qu'on pousse un peu la dissection, on voit qu'ils perforent et qu'ils compliquent le schéma classique du nerf perforant latéral, donnant une simple branche antérieure et une branche postérieure (fig. 4).

En deux points seulement cette disposition n'a pu être retrouvée. C'était constamment au niveau du huitième et du neuvième espace intercostal. L'observation a été consignée deux fois sur vingt. Après avoir bien repéré les nerfs moteurs du petit dentelé dont la topographie et la distribution offraient une certaine régularité, on découvrait, issu du huitième et du neuvième perforant latéral, deux nerfs qui ne perforaient pas la digitation du grand dentelé. Leur trajet était d'abord très oblique en bas et en avant, puis, après avoir cheminé dans un tunnel musculaire, on les voyait effectuer un trajet récurrent en plein muscle et s'épuiser par cinq ou six rameaux dans la digitation homologue et la digitation sus-jacente. Aucune de leurs branches collatérales ne perforait le muscle. Nous n'avons jamais retrouvé ces nerfs au-dessus du huitième intercostal, et au-dessous du neuvième. Ils n'existaient que dans deux cas sur vingt.

Hirschfeld les signale. Nous avons pu retrouver leur trajet. Nous les avons vus nettement dans 10 % des cas, mais leur recherche systématique nous a permis de dissocier la touffe complexe de collatérales que donne le perforant latéral. Le nerf qui pénètre le grand dentelé ressemble à son origine à ces perforants accessoires, et nous n'affirmons pas que certaines petites branches collatérales aient pu passer inaperçues à ce niveau. Pelletier, dans sa thèse, ne précise pas leur existence. Nous les

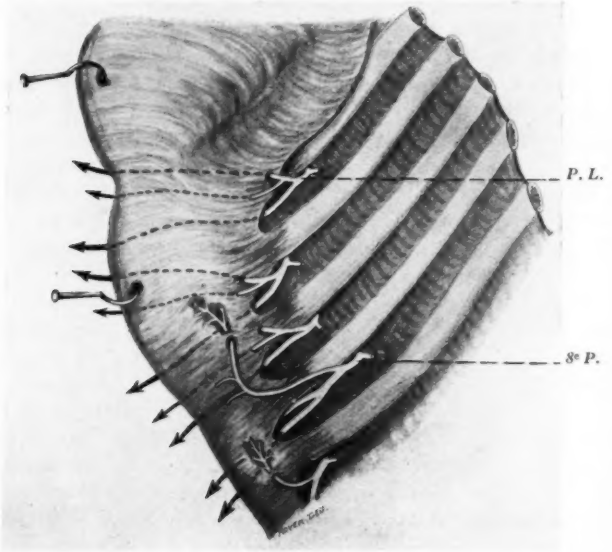

FIG. 4. — Des perforants latéraux *(P. L.)*, les branches nerveuses s'épanouissent dans le muscle à partir des 8e et 9e perforants.
La nappe musculaire a été séparée de ses connexions scapulaires. Des érignes l'ont attirée en avant. Les flèches indiquent le trajet des perforants principaux et des perforants accessoires.
(D'après une préparation personnelle.)

avons découvertes deux fois sur vingt d'une façon certaine, et nous croyons possible une innervation plus haute et plus basse venue d'un des perforants latéraux des intercostaux.

CONCLUSION. — Les nerfs du grand dentelé proviennent avant tout des racines cervicales. La cinquième et la sixième semblent surtout donner des nerfs analogues à ceux du plexus accessoire postérieur de

Schumacher, destinés aux deux premiers faisceaux dont la silhouette se rapproche plutôt de celle des muscles de la ceinture scapulaire, au même titre que l'angulaire et le rhomboïde.

La racine venue de la septième cervicale est difficile à considérer comme une racine accessoire. Elle a une direction apparemment très différente de celle des deux autres, et semble destinée à la portion moyenne du muscle.

Enfin le huitième et le neuvième intercostal donnent des « nerfs accessoires ». On serait tenté de donner le schéma simple suivant : trois étages d'innervation répondant peut-être à des fonctions différentes du muscle abducteur très indirect du bras, fixateur de l'omoplate, respiratoire. En les suivant, on irait des éléments constants aux éléments de plus en plus inconstants. Il ne s'agirait que d'un schéma, mais il aurait l'avantage de supprimer des descriptions anatomiques la notion simpliste du « nerf de Charles Bell », et d'y substituer celle des « nerfs du grand dentelé », plus réelle.

RECUEILS DE FAITS

Travail du Service d'Anatomie pathologique
du Centre Anticancéreux Romand, Lausanne (Professeur J.-L. Nicod)

UN CAS DE LYMPHOGRANULOMATOSE PRIMITIVE DE L'ŒSOPHAGE

par

J. CHIOLÉRO

La lymphogranulomatose, soit comme affection primitive, soit comme manifestation d'une forme généralisée, a été signalée dans tous les segments du tube digestif. Mais tandis que la forme intestinale semble assez fréquente et a donné lieu à de nombreuses publications, la granulomatose de l'œsophage n'a été que très rarement rencontrée.

En 1907, Hirschfeld et Isaac, dans un travail consacré surtout à l'étiologie de la malade de Hodgkin, exposent un cas de cette affection localisée aux ganglions du cou et dont la seule lésion viscérale siégeait à l'œsophage sous forme de granulations ulcérées.

En 1923, Hedinger signale brièvement un cas de lymphogranulomatose de la partie supérieure de l'œsophage, au cours d'une affection similaire des ganglions du cou traitée aux rayons X. Il s'agissait de bourgeons végétants d'aspect carcinomateux.

En 1929, Askanazy publie l'observation d'un cas de lymphogranulome à localisations multiples (ganglionnaires, spléniques, hépatiques, osseuses) avec infiltration et ulcération de la partie moyenne de l'œsophage. Ce même auteur nous a signalé un cas non publié d'ulcère cratériforme de l'œsophage chez un homme de trente-quatre ans, au cours d'un lympho-

Annales d'anatomie pathologique, t. 12, n° 3, mars 1935.

granulome, et dont il a eu la grande amabilité de nous communiquer la photographie.

Ce sont les seuls cas de lymphogranulome de l'œsophage que nous ayons rencontrés dans la littérature que nous avons eue à notre disposition. Chevalier et Bernard eux-mêmes, dans leur ouvrage « La maladie de Hodgkin », relèvent la rareté de cette affection dans ce segment du tube digestif. C'est pourquoi M. le professeur J.-L. Nicod nous a conseillé de rapporter le cas suivant dont les renseignements anamnestiques et l'observation clinique ont été mis très aimablement à notre disposition par M. le professeur P. Decker, directeur de la Clinique chirurgicale universitaire à Lausanne :

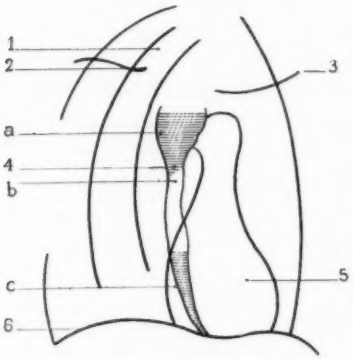

FIG. 1. — *Schéma de la radioscopie : transit baryté en position oblique droite antérieure.*

1, colonne vertébrale. — *2*, clavicule droite. — *3*, clavicule gauche. — *4*, œsophage, avec: *a)* sa portion dilatée; *b)* région stricturée; *c)* portion inférieure normale. — *5*, ombre cardiaque. — *6*, diaphragme.

B... (Eugène) est né en 1859. Bonne santé habituelle jusqu'au mois de mai 1933. A ce moment, il se plaint assez brusquement de gêne à la déglutition avec douleurs en ceinture dans la région costale et à l'épigastre pendant et après chaque repas. Bientôt les aliments sont régurgités et, en juin, il ne peut plus avaler que des liquides. Le malade maigrit rapidement. Le 28 juillet, il est envoyé à l'Hôpital cantonal de Lausanne.

De l'observation clinique nous extrayons les renseignements suivants : malade très amaigri, légère cyanose de la face. Le lobe gauche de la thyroïde est comme une mandarine. Il repose sur la fourchette sternale : tumeur dure, mobile, indolore, qui existe depuis plus de vingt ans. On ne palpe aucun ganglion.

Il n'existe aucun trouble morbide intéressant, qu'une hypertrophie de la prostate. Il n'y a ni gros foie, ni grosse rate. Urée, 0,25. Wassermann négatif. Il existe du sang dans les selles.

On pose, devant ce tableau, le diagnostic de carcinome de l'œsophage. La radioscopie ne montre aucune anomalie des champs pulmonaires, aucun signe de tumeur médiastinale.

Le transit baryté œsophagien (voir fig. 1 et 2) montre, au niveau de la troisième côte antérieure, un arrêt par une stricture très serrée de la lumière œsophagienne. La partie de l'œsophage située au-dessus est évasée en entonnoir; un mince filet de baryte passe dans la partie inférieure où le péristaltisme est très diminué, mais la paroi est régulière, sans perte de substance.

A l'œsophagoscopie, l'œsophagoscope passe facilement. A 25 centimètres de l'arcade dentaire supérieure, on tombe dans une dilatation sacciforme de

l'œsophage à paroi finement granuleuse, saignant facilement. A 29 centimètres de l'arcade dentaire, rétrécissement en fente sinueuse, à bords bourgeonnants, œdématiés, d'apparence gélatineux par endroits. Bourgeons friables qui laissent facilement passer une sonde molle. On prélève deux fragments.

Les coupes de ces biopsies, colorées selon la méthode trichromique de P. Masson, sont examinées par le professeur J.-L. Nicod.

FIG. 2. — *Radiographie de l'œsophage : transit baryté en position oblique droite antérieure.*

Les petits fragments se composent d'un tissu de granulation très fortement infiltré de leucocytes, mais ne présentant nulle part de signes de tumeur, et d'un fragment de musculature recouvert d'une muqueuse à épithélium malpighien sans signes de prolifération maligne.

En narcose locale on fait une gastrostomie. Mais des troubles urinaires

apparaissent: pollakyurie, rétention. La température qui était normale jusque-là oscille, décrivant une courbe légèrement ondulante. L'état général baisse rapidement. Exitus le 8 septembre 1933.

*
**

L'autopsie fut faite deux heures et demie après la mort et nous montra les lésions suivantes :

Infiltration ulcéro-bourgeonnante de la partie moyenne de l'œsophage (cancer probable). Status opératoire après gastrostomie. Cachexie. Stéatose du myocarde. Décubitus de la région sacrée. Goitre colloïde diffus. Emphysème pulmonaire chronique. Hypertrophie de la prostate. Cystite purulente. Atrophie du foie, avec légère hémosidérose. Périsplénite calleuse. Kyste isolé du rein droit.

De notre protocole d'autopsie nous extrayons les renseignements suivants :

L'œsophage présente dans sa partie moyenne, sur une longueur de 10 centimètres, à cheval sur la bifurcation des bronches, un épaississement considérable de ses parois, avec maximum sur la paroi antérieure. On palpe dans son épaisseur des noyaux durs, de la grosseur d'un pois à celle d'une cerise. A l'ouverture de l'œsophage on constate que la muqueuse, dans la partie inférieure de la tumeur, est soulevée par ces nodules, tandis qu'elle présente dans sa partie supérieure un aspect bourgeonnant sur une surface comme une pièce de 2 francs, avec une ulcération à bords indurés, à fond grisâtre. A la coupe, ces nodules, blanc jaunâtre, infiltrent toute l'épaisseur de l'œsophage sans le dépasser. La lumière de l'œsophage en est fortement rétrécie. Elle est dilatée dans sa partie sus-jacente. La portion inférieure est sans lésions.

Les ganglions du médiastin ne sont pas augmentés. Ils présentent une anthracose moyenne. Nulle part ailleurs les ganglions ne sont modifiés ni dans leur aspect, ni dans leur structure. Il en est de même pour la rate.

Cet aspect macroscopique nous conduisit à confirmer la clinique et, comme elle, nous avons posé à la table d'autopsie le diagnostic de carcinome, tant l'aspect était identique à celui de bon nombre de cancers œsophagiens.

L'étude microscopique de la « tumeur » devait nous conduire à un tout autre diagnostic. En effet, des coupes faites sur du matériel prélevé à son niveau, fixé puis coloré soit par le Soudan III, soit par la méthode trichromique de P. Masson, nous montrèrent l'image suivante :

La muqueuse de l'œsophage, dans la portion sous-jacente à la tumeur, est sans lésion. En son voisinage, elle présente des plis nombreux avec augmentation du tissu conjonctif. Les capillaires sont larges, remplis de globules rouges avec des leucocytes. Au niveau de la « tumeur » (fig. 3), l'épithélium de la muqueuse est normal, mais le chorion, la sous-muqueuse et les tuniques musculaires de l'œsophage montrent une infiltration diffuse de type inflammatoire caractérisée par le polymorphisme de ses éléments ; on trouve côte à côte des polynucléaires avec de nombreux éosinophiles, des plasmocytes, des lymphocytes, des macrophages et des fibroblastes au milieu d'un réticulum conjonctivo-vasculaire bien développé. En outre, des cellules géantes du type de Sternberg viennent compléter le tableau et signent la spécificité de notre infiltration inflammatoire. Il s'agit d'un lymphogranulome et non pas d'un carcinome.

Cette infiltration inflammatoire respecte, comme nous l'avons indiqué, la muqueuse, ou tout au moins sa couche épithéliale. Le chorion et la celluleuse sont considérablement élargis par des plages d'éléments inflammatoires, dont les éléments constituants ont été cités plus haut. Ces plages sont plus ou moins circonscrites par du tissu fibreux jeune. Elles poussent vers la périphérie des prolongements qui s'enfoncent par places comme un coin dans les tuniques musculaires, les rompant et diffusant alors dans la couche des fibres musculaires circulaires et même dans l'adventice de l'œsophage.

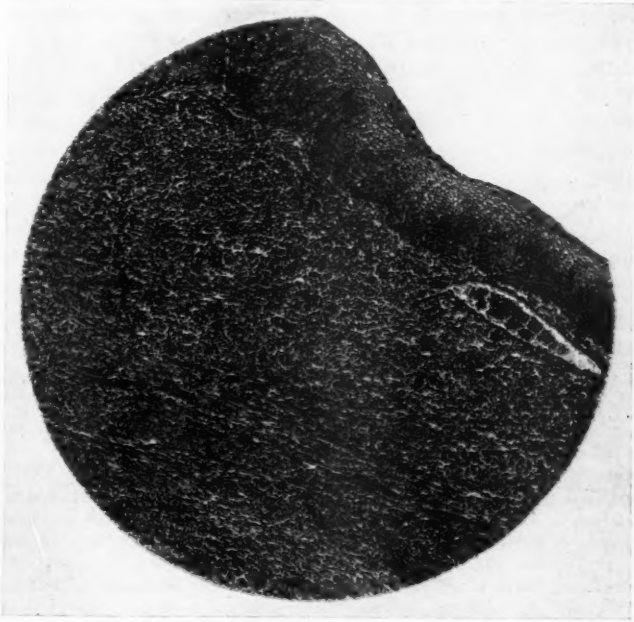

FIG. 3. — *La tumeur lymphogranulomateuse.*

Dans la muqueuse de l'œsophage, seul l'épithélium de la surface est intact. Dans le tissu inflammatoire, on reconnaît quelques cellules géantes de Sternberg. (Micro-photo Rochat, app. Leitz, obj. apochr. 8 mm., oc. périplan 5 ×.)

L'intérêt de ce cas réside donc non pas dans son aspect microscopique, qui est celui d'un lymphogranulome banal, mais dans sa forme clinique et macroscopique. Tandis que dans les cas cités au début de ce court exposé, il s'agissait toujours de lésions viscérales accompagnant des tuméfactions ganglionnaires, dont la spécificité était reconnue et donnait ainsi

la clé du diagnostic, nous nous trouvons ici en face de ce même processus inflammatoire, mais à localisation unique à l'œsophage. La topographie des lésions, tant macro- que microscopique, l'intégrité des ganglions du médiastin, permettent de supposer comme point de départ de cette « tumeur » les follicules lymphoïdes du chorion de l'œsophage. Son développement aussi localisé est-il dû au grand âge du malade qui avait, nous le répétons, soixante-quatorze ans ? C'est une hypothèse que nous avançons sans pouvoir la prouver.

Quant au résultat négatif du produit de la biopsie, on sait qu'il ne suffit pas à lui seul pour infirmer le diagnostic de cancer, car il est souvent bien difficile d'obtenir des fragments utilisables au microscope dans ces opérations. Une formule sanguine aurait peut-être aidé au diagnostic. Mais en son absence, l'image clinique et radiologique, l'évolution du cas, l'âge du malade et même l'aspect macroscopique de cette « tumeur » au cours de la nécropsie devaient fatalement entraîner cette erreur de diagnostic.

Ce cas vient donc s'ajouter aux nombreux autres où le lymphogranulome fait des localisations viscérales avant de se généraliser aux ganglions lymphatiques.

BIBLIOGRAPHIE

ASKANAZY : « Lymphogranulome de l'œsophage. » (*Rev. méd. Suisse romande*, n° 12, 1929, pp. 775-776.)

CHEVALIER et BERNARD : *La maladie de Hodgkin*, p. 74. Paris, 1933.

FISCHER (W.) : « Speiseröhre », *in* Henke-Lubarsch. (*Hdb. d. spez. path. Anat. u. Hist.*, t. IV/1, p. 121.)

HEDINGER : « Lymphogranulom des Œsophagus bei einer..... » (*Schw. med. Woch.*, n° 35, 1923, p. 828.)

HIRSCHFELD et ISAAC : « Ueber Hodgkinkrankh. mit akutem Verlauf. » (*Med. Klin.*, 1907, p. 1580.)

(Service d'Anatomie pathologique du Centre Anticancéreux Romand, Lausanne.)

ANÉVRYSME DE L'AORTE THORACIQUE A DÉVELOPPEMENT INTRA-PULMONAIRE (1)

par

R. MESSIMY, P. ISIDOR et G. SCHMID

Les anévrysmes de l'aorte thoracique ne constituent pas une rareté. Il suffit de parcourir les bulletins de la Société Anatomique pour en trouver de nombreuses observations.

Si nous rapportons ce cas, c'est qu'il nous a paru présenter des particularités intéressantes, et parce qu'il avait soulevé des difficultés diagnostiques considérables, du vivant de la malade.

L'examen anatomique fut lui-même d'une interprétation assez délicate.

Voici d'abord, succinctement exposé, le récit des faits cliniques :

I. — *OBSERVATION CLINIQUE* (2)

Mme H..., soixante-deux ans, ménagère, entre le 16 avril 1934 dans le service de notre maitre, M. le professeur N. Fiessinger, pour une *hémoptysie*.

Celle-ci est survenue l'avant-veille, immédiatement après le repas de midi; brusquement, sans grands efforts de toux, la malade a rejeté par la bouche un sang rouge, aéré, en assez grande abondance.

Depuis plusieurs mois, elle se sentait fatiguée, elle avait beaucoup maigri. Son appétit était conservé, elle n'avait pas d'insomnie. L'interrogatoire ne révèle rien de notable dans ses antécédents. Le jour de son entrée, la malade présente une nouvelle hémoptysie : la toux ramène rapidement et sans efforts 200 cmc. d'un sang rouge, spumeux. Les jours suivants, elle continue à tousser et à rejeter des crachats sanglants, noirâtres. Elle n'est pas dyspnéique. La température varie entre 37° le matin et 38° le soir. L'aspect de la malade, sa pâleur, son émaciation éveillent l'idée d'une tuberculose évolutive. Toutefois, la recherche des bacilles de Koch, pratiquée à plusieurs reprises, à l'examen direct et après homogénéisation, reste négative.

Dès que l'examen est devenu praticable sans danger, on peut constater, à

(1) Communication présentée à la séance de la Société Anatomique du 4 juillet 1934.

(2) Nous remercions bien vivement M. le professeur N. Fiessinger, qui nous a confié cette intéressante observation.

la partie postérieure du thorax, une zone de matité occupant la base gauche. Dans cette région, on perçoit des râles fins et humides aux deux temps de la respiration.

Le cœur paraît normal; le pouls est régulier. Tension artérielle : 13 1/2 Max. - 8 Mn. (au Vaquez). L'examen neurologique fait découvrir un signe d'Argyll-Robertson.

On remarque, en outre, l'existence d'une gomme ulcérée du creux poplité droit, reposant sur une base largement infiltrée, véritable syphilome qui intéresse non seulement la peau et le tissu sous-cutané, mais encore toute la région musculaire sous-jacente sur une large étendue et qui paraît provenir de la face interne du tibia droit.

La réaction de Bordet-Wassermann est, par ailleurs, fortement positive.

L'existence de cette syphilis en activité ne pourrait-elle donner l'explication du syndrome pulmonaire ?

On pratique une radiographie thoracique qui montre une image arrondie, de contours assez nets, dont l'aspect rappellerait plutôt celui de certains cancers pulmonaires, si l'opacité n'était pas incomplète. Cette image ne paraît pas battante ni expansive. Elle siège dans la moitié inférieure du champ pulmonaire gauche et se confond dans la partie interne avec l'image cardiaque.

On passe en revue les diagnostics de tumeur maligne, de kyste hydatique, d'infarctus, de gomme pulmonaire. Finalement, celui de gomme semble le plus vraisemblable et l'on institue un traitement mercuriel à la dose de 1 centimètre cube de cyanure tous les deux jours.

L'état général s'améliore un peu, mais le foyer pulmonaire persiste. Les râles ont disparu, seuls la matité, l'abolition des vibrations vocales et le silence respiratoire à la base gauche subsistent.

Le syphilome du creux poplité ne diminue pas de volume; au contraire, on y voit apparaître une deuxième perte de substance. On décide alors d'intensifier le traitement, et l'on adjoint au cyanure de mercure une dose journalière de 1 gramme d'iodure de potassium.

Deux jours après la mise en œuvre de ce traitement, une hémorragie brutale survient, extrêmement abondante. La malade meurt en quelques secondes (15 mai 1934).

II. — *ÉTUDE ANATOMO-PATHOLOGIQUE*

1° Autopsie. — A l'ouverture du thorax, on trouve un peu de liquide jaune citrin dans la plèvre gauche et de nombreuses adhérences pleurales à la partie inférieure du poumon gauche.

Poumon gauche. — Le lobe inférieur apparaît globuleux, rouge sombre, sa consistance est ligneuse. Il semble faire corps avec la paroi thoracique postérieure et l'on ne peut le mobiliser.

Par contre, le lobe supérieur paraît normal. On extirpe le paquet cardio-œsophago-pulmonaire en bloc en le libérant de ses rapports avec la paroi thoracique postérieure. Cette opération est aisément effectuée, sauf à la face postérieure du lobe inférieur gauche qui paraît soudée avec la face antérieure du rachis. Pour l'en séparer, il faut sectionner un tissu très résistant, de consistance chondroïde. En dedans, le lobe inférieur gauche est uni intimement au péricarde pariétal et à la portion inférieure de l'aorte thoracique.

A la section, on découvre dans ce lobe une *très volumineuse cavité*, de 15 à 20 centimètres de large sur 10 centimètres de profondeur, *dont les parois sont constituées par les zones sous-pleurales du poumon.* Ces parois sont indurées, de consistance ligneuse.

La cavité est remplie d'un volumineux caillot formé de sang et de lames fibrineuses superposées, friable et adhérant peu à la paroi. Celle-ci, après ablation du caillot, apparaît tomenteuse, dépolie, irrégulièrement creusée de nombreux sillons.

Elle paraît communiquer par un étroit collet avec l'aorte. En incisant ce vaisseau, on découvre en effet, à ce niveau, un orifice oblong dont le grand axe vertical mesure environ 2 centimètres et l'axe transversal 1 centimètre 1/2. Cet orifice a des bords lisses, régulièrement arrondis, formés par la paroi artérielle.

Une tranche de section permet de constater que l'orifice aortique et le collet sont tapissés par une paroi artérielle qui s'évase et s'arrête brusquement, immédiatement remplacée par la paroi de la cavité pulmonaire.

Cette cavité semble s'ouvrir, dans une région avoisinant la scissure interlobaire, dans de fines ramifications bronchiques dilatées et pleines de sang. Cet orifice de rupture fut difficile à trouver du fait de son étroitesse.

Le parenchyme pulmonaire qui entoure la cavité pulmonaire présente une coloration rouge sombre, — il a l'aspect d'un infarctus.

L'examen des autres organes thoraciques et abdominaux ne révèle aucune lésion notable, sinon des plaques athéromateuses de l'aorte, surtout dans la portion descendante de sa crosse.

Devant cet ensemble de faits, nous posons le diagnostic d'*Anévrysme sacciforme de l'aorte thoracique, à développement intra-pulmonaire, suivi de rupture dans les bronches.*

L'examen histologique devait vérifier ce diagnostic, mais ajouter quelques détails curieux.

2° Etude histologique. — Nous avons prélevé des fragments en différentes régions de la poche anévrysmale.

a) *Portion inférieure.* — L'ectasie est bordée par un revêtement épais formé d'un tissu fibroïde, dense, avasculaire, ayant subi presque partout une transformation hyaline, et largement infiltré de dépôts calcaires. Il n'existe pas d'endothélium de revêtement.

Par places, des débris de caillots pénètrent à l'intérieur de la paroi, mais ils ne sont le siège d'aucun remaniement conjonctivo-vasculaire.

En dehors, le tissu fibreux, formé d'épais vaisseaux collagènes ayant subi par place la transformation hyaline, est parsemé de nombreux vaisseaux qu'entourent des amas lymphoïdes. Le parenchyme pulmonaire avoisinant est complètement méconnaissable, infiltré par la sclérose qui paraît se propager de préférence le long des axes broncho-vasculaires qu'elle enserre étroitement. Bronches et vaisseaux sont très altérés; par contre, les nodules cartilagineux paraissent peu lésés.

Autour de ces axes, l'architecture alvéolaire est très modifiée : cavités alvéolaires atélectasiées, avec des cloisons épaissies et plus ou moins sclérosées.

Çà et là, on remarque des îlots de cellules graisseuses.

Enfin, nous l'avons dit, de nombreux vaisseaux parcourent cette zone externe; ils sont atteints de lésions de panvascularite; d'importants amas lympho-plasmocytaires les entourent.

La recherche des fibres élastiques par la méthode à la fuchséline permet de distinguer, en même temps qu'un métamorphisme élastigène assez discret de la sclérose, des silhouettes vasculaires et des vestiges de septa interalvéolaires.

b) *Portion supérieure (juxta-scissurale) de l'ectasie.* — L'aspect général est comparable, à quelques détails près, au précédent.

Dans un parenchyme pulmonaire moins sclérosé, on reconnaît encore aisément les alvéoles et le dessin de leurs parois. Les axes broncho-vasculaires sont nettement visibles.

Mais cette région présente l'aspect caractéristique de l'infarctus rouge : envahissement des alvéoles, des bronches, du stroma par une large nappe sanguine, avec nécrose du tissu pulmonaire.

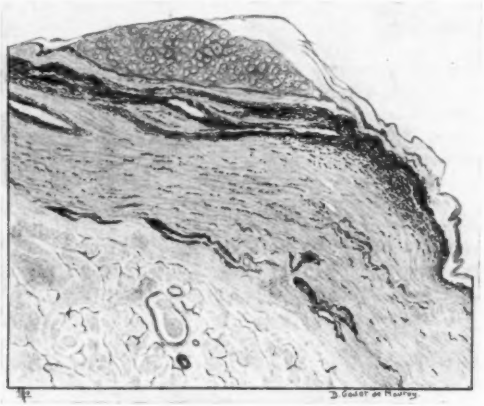

FIG. 1. — *Paroi de la cavité pulmonaire à distance de l'orifice.*
De bas en haut : Parenchyme pulmonaire reconnaissable au squelette élastique (coloré par la fuchséline) des septa interalvéolaires.
Couche scléreuse, parcourue par de nombreuses fibrilles élastiques.
Nodule cartilagineux saillant dans la cavité.

La paroi interne est toujours formée d'un tissu scléreux et hyalin, mais dont l'épaisseur est inégale et devient très mince par endroits.

On peut observer en un point la saillie d'un nodule cartilagineux à l'intérieur de la cavité, dont il paraît séparé par une bande fibreuse d'une extrême minceur (fig. 1).

En dehors de ce cartilage, la paroi a son aspect habituel, les fibres élastiques sont seulement plus serrées qu'ailleurs.

En un autre endroit, le revêtement de la poche est formé de tissu épithélial stratifié du type malpighien, qui correspond probablement à une métaplasie de l'épithélium bronchique.

c) *Portion externe de l'ectasie.* — Le parenchyme pulmonaire présente les mêmes altérations que dans la région supérieure. Il faut pourtant insister

sur les caractères histologiques du revêtement interne qui présente, ici, une armature élastique importante, assez comparable à celle de la tunique moyenne d'une artère. Il n'existe pas de nodules cartilagineux au contact de la cavité.

d) *Portion interne de la poche. Région du collet.* — Si l'on suit l'aorte à l'endroit du collet, on constate que l'adventice aortique se continue insensiblement avec la partie pulmonaire de l'ectasie. Le tissu est ici très scléreux et parsemé d'une infinité de volumineux plasmodes péri-vasculaires. La média ne présente pas de lésions caractéristiques. La fuchséline met en évidence une armature élastique normale.

L'intima est très épaissie, par endartérite scléreuse hypertrophique.

Le *collet* proprement dit est constitué par la paroi aortique qui s'éverse brusquement en dehors.

L'intima est toujours épaissie et la média légèrement lésée : ses fibrilles élastiques sont dissociées par un tissu conjonctif densifié.

FIG. 2. — *Coupe perpendiculaire du collet anévrysmal.*

De gauche à droite : Paroi aortique (l'armature élastique est mise en évidence par la fuchséline). Epaississement de l'endartère.

Région moyenne (collet). Noter la disparition brusque des fibres élastiques, et le revêtement interne (en haut) formé par une coque scléreuse.

Portion intra-pulmonaire. Coque scléreuse sans fibres élastiques, reposant sur un parenchyme pulmonaire rendu méconnaissable par la sclérose et la métaplasie adipeuse. Quelques îlots lympho-plasmocytaires.

L'intima artérielle se continue progressivement avec la paroi hyaline de la poche anévrysmale; la média au contraire cesse brusquement, ses fibres élastiques paraissent sectionnées peu avant l'orifice pulmonaire du collet (fig. 2).

e) *Aorte.* — Nous avons fait un prélèvement à distance de l'anévrysme, sur une zone athéromateuse.

Les *lésions d'aortite syphilitique* sont incontestables en ce point, signées par la dislocation importante de la tunique élastique moyenne, la pénétration dans celle-ci d'un vaisseau de néo-formation provenant de l'adventice. Dans cette dernière, on retrouve de nombreux vaisseaux altérés avec leurs manchons leucocytaires.

DISCUSSION

Voici l'interprétation que nous croyons pouvoir dégager de ces faits : après tous les auteurs, nous insisterons d'abord sur les difficultés du diagnostic clinique dans ces cas d'anévrysme de l'aorte thoracique.

Les confusions possibles avec une tuberculose pleurale ou pulmonaire ont été souvent mises en valeur et nous n'y reviendrons pas. Ch. Saloz et Ed. Frommel notamment consacrent un chapitre important à ce diagnostic dans leur mémoire sur les « Anévrysmes de la portion sus-diaphragmatique de l'aorte » (1).

Dans deux récentes communications à la Société médicale des Hôpitaux de Paris, P.-N. Deschamps et E. Mourrut (2), puis Clerc, Mourrut et Schowb (3) ont apporté des faits d'anévrysme simulant un cancer du poumon. Nous-mêmes avions pensé au cancer chez notre malade, malgré le peu d'opacité de l'image radiologique.

La kymographie, dont Ch. Aubertin, Delherm, Thoyer-Rozat et Fischgold (4) ont montré l'intérêt pour la discrimination entre les anévrysmes de l'aorte et les tumeurs non vasculaires, aurait peut-être facilité notre diagnostic.

Quant à l'exploration lipiodolée préconisée par C. Lian, R. Huguenin et Brawermann (5) pour le diagnostic entre anévrysme et cancer, nous nous apprêtions à y recourir lorsque la malade mourut.

En règle, d'après les auteurs précités, les bronches restent normales dans l'anévrysme aortique et sont oblitérées en cas de cancer. Mais, dans notre cas, étant donnés le siège intra-pulmonaire de l'anévrysme et l'étroitesse de la fissure qui reliait l'ectasie aux bronchioles, l'image aurait probablement été atypique.

Notre diagnostic aurait dû surtout hésiter entre anévrysme et gomme du poumon. Nous n'avions pas pensé, il nous faut l'avouer, à l'anévrysme et seule l'hypothèse de syphilis pulmonaire avait retenu notre attention.

On conçoit assez bien, en tous cas, la difficulté du diagnostic entre ces deux affections qui peuvent évoluer sur le même terrain syphilitique.

Les caractères cliniques sont trop variables pour qu'on puisse en faire

(1) Saloz (Ch.) et Frommel (Ed.) : « Les anévrysmes de la portion sus-diaphr. de l'aorte. » (*Arch. Mal. Cœur*, 1923.)

(2) Deschamps (P.-N.) et Mourrut (E.) : *Soc. méd. Hôp. Paris*, 16 janvier 1931.

(3) Clerc, Mourrut et Schwob : *Soc. méd. Hôp. Paris*, 23 janvier 1931.

(4) Aubertin (Ch.), Delherm, Thoyer-Rozat et Fischgold : *Soc. méd. Hôp. Paris*, 8 juillet 1932.

(5) Lian (C.), Huguenin (R.) et Brawermann (M.) : *Bull. Assoc. franç. pour l'étude du cancer*, t. XXII, 1933.

état et l'aspect radiologique peut être identique, si l'on en juge d'apres les clichés reproduits dans l'article récent du professeur Sergent et de ses collaborateurs (1).

Le meilleur symptôme différentiel nous paraît, en dernière analyse, la tendance qu'ont les anévrysmes à développement intra-pulmonaire à déterminer des hémoptysies répétées.

Les anciens auteurs avaient bien noté ce fait, que nous retrouvons décrit dans une observation de Sevestre et Cornil, en juillet 1876 (2), dont voici le titre : « Anévrysme de l'aorte ouvert dans les bronches sans autres accidents que des hémoptysies persistantes pendant plusieurs mois et terminé par une hémoptysie foudroyante. Difficultés du diagnostic ». Les auteurs expliquent la tolérance de l'anévrysme par la disposition des couches de fibrine au voisinage de la perforation. Le sang, ayant à suivre un trajet compliqué, « passe dans les voies aériennes par une sorte de filtration plutôt que par une communication directe ».

En 1897, A. Bernard (3) relate un « Anévrysme de la portion supérieure de l'aorte thoracique ouvert dans le poumon gauche. Hémoptysies multiples. Mort par hémorragie foudroyante ».

Dans ces deux observations, l'anévrysme s'était développé dans le lobe supérieur et non dans l'inférieur comme dans notre cas.

Saloz et Frommel, dans leur mémoire déjà cité, rapportent quelques exemples d'hémoptysies répétées à de très longs intervalles et en discutent les causes. Les hémoptysies pourraient être dues, selon la conception de Gilbert Smith, à la compression des voies aériennes ou encore à de multiples phénomènes pulmonaires, soit congestifs dus à l'influence mécanique de l'anévrysme, soit d'ordre réflexe (irritation du pneumogastrique), infarctus.

Aussi, disent Saloz et Frommel, est-il très difficile de reconnaître le moment précis où le sac anévrysmal s'est rompu.

Rappelons, dans notre observation, l'intensité des lésions d'infarcissement pulmonaire qui, peut-être, existaient déjà avant la rupture intra-bronchique. Retenons, en tout cas, l'importance pour le diagnostic de ces hémoptysies successives, véritables hémoptysies « à éclipses », qui ne s'accompagnent pas, si elles sont minimes, d'une aggravation notable de l'état général ni d'une modification nette des signes physiques.

Nous ne croyons pas nécessaire de discuter longuement le diagnostic histologique de notre cas : ses caractères microscopiques correspondent dans l'ensemble à ceux qu'il est classique d'attribuer à l'anévrysme de l'aorte.

(1) Sergent (E.), Piot (Et.) et Imbert (J.) : *Presse méd.*, 21 avril 1934.
(2) Sevestre et Cornil : *Bull. de la Soc. Anat.*, juillet 1875.
(3) Bernard (A.) : *Bull. de la Soc. Anat.*, 2 avril 1897.

L'hypothèse d'une caverne tuberculeuse coïncidant avec une aortite syphilitique peut être éliminée du fait de l'absence de lésions rappelant, de près ou de loin, les modifications de structure créées par le bacille de Koch.

Il nous paraît aussi difficile d'évoquer la possibilité d'un kyste hydatique ou d'une gangrène pulmonaire coïncidant avec la rupture aortique, car aucun fait précis ne permet ces hypothèses.

Au contraire, la présence chez une syphilitique avérée présentant une aortite spécifique, d'une ectasie dont tous les aspects (et notamment le caractère extensif des lésions) sont conformes aux descriptions habituelles, nous incite à maintenir le diagnostic d'Anévrysme aortique.

Nous voudrions encore insister sur quelques faits anatomiques de notre observation : l'énorme volume de la poche anévrysmale par rapport à l'étroitesse du collet n'est pas un fait exceptionnel et, dans ces grands anévrysmes, comme le signale M. Letulle, la paroi peut être très amincie.

Le développement de cette poche en plein poumon paraît plus curieux: en règle générale, l'anévrysme refoule le poumon ou contracte des adhérences avec lui, mais ne pénètre pas à l'intérieur.

Dans notre observation, le poumon avait relativement bien toléré l'anévrysme, il s'était, dans une certaine mesure, adapté à son existence. De son côté, l'anévrysme avait respecté certaines parties plus résistantes de ce poumon comme le cartilage. On assiste à une sorte d'adaptation réciproque susceptible de durée.

Histologiquement, un des caractères les plus nets consiste dans la perte à peu près complète de l'armature élastique dans la poche anévrysmale. Le fait est classique, d'ailleurs. Il semble pourtant qu'en cherchant bien, on arrive à retrouver des aspects de systématisation élastiques rappelant vaguement la tunique moyenne d'une artère. Ce fut, du moins, notre cas. Nous attribuons ces aspects à la sclérose élastigène et non à la persistance du système élastique de l'artère.

Enfin nous signalerons la configuration assez spéciale du collet qui, au lieu de montrer un amincissement progressif du tissu élastique de l'aorte vers la poche anévrysmale, présentait un arrêt brusque, véritable coupure.

On doit peut-être, dans ces cas, parler d'anévrysme « *par rupture* », cette rupture ayant été préparée de longue date par l'organisation lésionnelle de la région péri-artérielle.

LABORATOIRE D'ANATOMIE DE SANTIAGO DE COMPOSTELLA
(DIRECTEUR : PROFESSEUR R. CADARSO)

NOTE SUR LES LYMPHATIQUES DU MEMBRE SUPÉRIEUR

par

Angel Jorge ECHEVERRI

Après les remarquables travaux de Rouvière, Jossifow, Shdanow et beaucoup d'autres, la connaissance du système vasculaire lymphatique nous est acquise dans presque tous ses détails. Cependant il est encore possible d'ajouter quelques perfectionnements concernant une connection secondaire, un petit ganglion ou même un petit groupe ganglionnaire. C'est ainsi que, poussant une injection (masse de Gerota) dans le tissu cellulaire sous-cutané des régions dorsale et palmaire de la main et de la région dorsale de l'épaule, j'ai pu mettre en évidence l'existence d'un groupe ganglionnaire scapulaire postérieur superficiel et d'un ganglion huméral superficiel.

Groupe scapulaire postérieur superficiel. — Ce groupe est connu, mais il n'offre pas, dans la description des auteurs, l'importance que nous avons observée dans une de nos préparations. Ainsi que le traduit la figure 1, il existe trois ganglions placés en regard de l'interstice formé par le bord inférieur du muscle sous-épineux et le bord supérieur du muscle petit rond; ces ganglions sont entourés par les branches terminales de l'artère sous-scapulaire et se font suite de haut en bas et de dedans en dehors; ils reçoivent les vaisseaux de la fosse sous-épineuse et donnent des efférents qui aboutissent aux ganglions axillaires (fig. 1).

Ganglion huméral superficiel. — Dans une autre préparation, j'ai découvert un ganglion, de 5 à 6 millimètres de longueur, sous-aponévro-

ANNALES D'ANATOMIE PATHOLOGIQUE, T. 12, N° 3, MARS 1935.

tique, situé en dedans de la veine céphalique, à mi-hauteur de la face externe du bras droit (fig. 2). Ce ganglion reçoit 2 ou 3 afférents venus

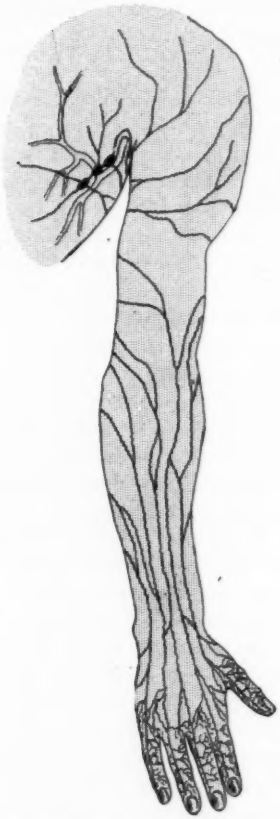

FIG. 1. — *Lymphatiques superficiels du membre supérieur ; face postérieure.*

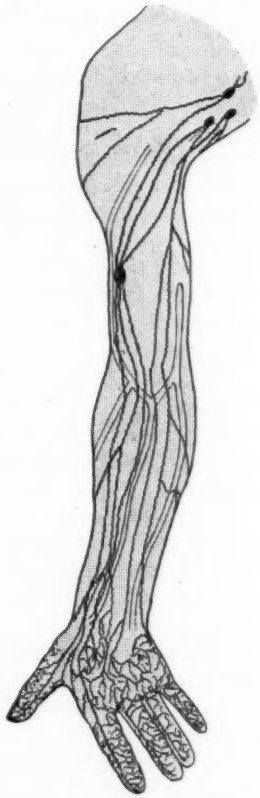

FIG. 2. — *Lymphatiques superficiels du membre supérieur ; face antérieure.*

du pouce et de l'index et ayant cheminé le long de la veine radiale superficielle et de la veine céphalique. Il donne 3 ou 4 efférents qui, traversant l'aponévrose superficielle, se placent en dedans de la veine céphalique pour gagner le groupe inférieur des ganglions axillaires.

ANALYSES

I. — STOMATOLOGIE

DECHAUME et DEROBERT. — De la résistance des dents à la calcination. — *Revue de Stomatol.*, t. XXXVI, n° 12, décembre 1934, p. 769.

Les auteurs apportent une étude très complète de la résistance à la calcination, qu'il est impossible de résumer. Ils donnent leur technique de l'inclusion dans la bakelite et dans la gélatine. Ils étudient ensuite les conséquences histologiques de la calcination aux différentes températures pour les dents et pour les follicules dentaires.

C. RUPPE.

MAHÉ. — Un cas de rhizalyse inflammatoire. — *Revue de Stomatol.*, t. XXXVI, n° 12, décembre 1934, p. 811.

Cette observation a trait à une rhizalyse, d'origine inflammatoire, et s'apparente aux cas de rhizalyse qui ont été signalés à la suite de réimplantation dentaire.

C. RUPPE.

PEYRUS. — Trois observations de rhizalyse des dents permanentes. — *Revue de Stomatol.*, t. XXXVI, n° 12, décembre 1934, p. 804.

La résorption radiculaire des dents, ou rhizalyse, est un phénomène normal au niveau des dents temporaires. Celle des dents permanentes est toujours pathologique. Peyrus en rapporte 3 observations dues à la présence de dents en ectopie (canines supérieures, dents de sagesse inférieures). Cette présence engendre des phénomènes congestifs, avec apparition de cellules du type ostéoclaste, ce qui explique la disparition de la racine de la dent permanente voisine. Noyes (*The Journ. of Dental Research*, juin 1933) en a apporté la confirmation histologique.

C. RUPPE.

THIBAULT (R.). — Cémentomes radiculaires. — *Revue de Stomatol.*, t. XXXVI, n° 12, décembre 1934.

A propos d'un cas de cémentome, Thibault reprend le travail de Stafne (« Priapical osteo-fibrosis with formation of cementomas », *Journ. of the Amer. Dental Ass.*, octobre 1934, p. 182). Les cémentomes sont des formations nodulaires rares (24 cas sur 10.000 radiographies compulsées). Ils sont en général multiples, notamment au niveau des incisives inférieures (81 %). Ce sont des noyaux compacts de cément. Leur périphérie est constituée par du tissu connectif avec quelques cémentoblastes et quelques îlots osseux. Aucun signe d'inflammation.

Au début, l'image radiographique est lacunaire; peu à peu, elle s'opa-

cifie. Lorsque le cémentome est constitué, il forme une zone radio-opaque, entourée d'une aréole claire.

Le cémentome radiculaire doit être différencié des foyers de cémentite hypertrophiante, se produisant sur des dents à pulpe gangrenée et attenant à la racine malade.

C. RUPPE.

HOUPERT et TRIEZ. — Les tumeurs des mâchoires d'origine dentaire. — 1 brochure de 86 pages, avec 30 figures, chez Vigot Frères.

Cette brochure, clairement écrite et superbement illustrée, est le résumé des conférences de Berder sur les tumeurs des mâchoires d'origine dentaire. Les auteurs adoptent la classification suivante :

1° *Tumeurs inflammatoires et hyperplasiques* : *a)* à majoration épithéliale (granulome et son dérivé, le kyste radiculo-dentaire, granulome marginal postérieur de la dent de sagesse, kyste corono-dentaire); — *b)* à majoration conjonctive (tumeurs juxta-dentaires [épulis], tumeurs péridentaires [hypercémentose], tumeurs intra-dentaires [polypo-pulpaires]).

2° *Dysembryoplasies* : *a)* bénignes, à majoration conjonctive (embryomes purs, adamantinomes odontoplastiques) ou à majoration épithéliale (embryomes néoplasiques, épithéliomas adamantins); — *b)* malignes (épithéliomas, sarcomes).

3° *Dysorganoplasies* (dentomes extra-dentaires ou intra-dentaires *(dens in dente)*.

Suit une étude succincte de chacune de ces tumeurs avec schémas et radiographies à l'appui.

C. RUPPE.

ACHARD. — Etude anatomo-clinique des épithéliomas adamantins du maxillaire supérieur. — *Thèse* Paris, 1934, Arnette.

Après un rappel d'embryologie dentaire, Achard reprend la description anatomique des épithéliomas adamantins. Il s'intéresse surtout à leur pathogénie. D'après les théories classiques, celles de Delater et Bercher, il s'agirait de tumeurs embryonnaires épithélio-conjonctives puisant leur origine dans l'organe dento-formateur. Achard admet, au contraire, avec le professeur Lucien Cornil, que de tels néoplasmes peuvent provenir de la métaplasie d'un épithélium banal. Il donne à ce propos une bonne mise au point des hypothèses de Lubarsch, de Masson, sur la métaplasie, théories qui sapent le dogme de la spécificité cellulaire.

C. RUPPE.

II. — TUBE DIGESTIF

JOHNSTON (C.-R.-K.). — Gastrite chronique folliculaire. (Chronic follicular gastritis). — *Surg. Gynec. a. Obstetr.*, vol. LVIII, n° 3, mars 1934, pp. 614 à 618.

D'après l'étude de 56 cas de résections gastriques chirurgicales, permettant l'examen de pièces fraîches très rapidement fixées, la gastrite chronique folliculaire est fréquente, ayant été trouvée 37 fois, le plus

souvent en association avec un ulcère gastrique ou duodénal ou peptique (30 fois), rarement en association avec le cancer, ou seule. Les lésions siègent à la région pylorique, qui est épaissie et manque de souplesse au palper, est environnée fréquemment d'adhérences et de ganglions hypertrophiés ; la muqueuse est foncée, couverte d'épais mucus, souvent moins plissée qu'à l'état normal, érodée, ou présentant des zones alternées d'atrophie et d'hyperplasie papillaire.

Entre les tubes glandulaires s'étendent des infiltrats inflammatoires, où prédominent les plasmocytes dans les zones superficielles, et les lymphocytes avec nombre variable d'éosinophiles dans les zones profondes. Le plus généralement, à la base de la muqueuse se trouvent des amas lymphatiques à structure folliculaire, avec centre germinatif hyperplasique, ou bien une nappe de tissu lymphoïde reposant sur la *muscularis mucosæ* le plus souvent épaissie, souvent même clivée en plusieurs plans. Les cellules glandulaires peuvent être remarquablement intactes, à moins qu'une infiltration lymphoïde intense ne s'accompagne d'atrophie glandulaire.

Des amas lymphoïdes peuvent se voir dans la sous-muqueuse et jusque dans la sous-séreuse, avec disposition périvasculaire, mais à un bien moindre degré. Les lésions peuvent s'étendre jusque sur le duodénum. Pour bien en fixer les caractères, l'auteur a étudié comparativement des estomacs normaux examinés dans les meilleures conditions possibles pour éviter les altérations cadavériques.

Il considère cette gastrite non pas comme secondaire à l'ulcère ou autre lésion gastrique, mais comme une lésion primaire pouvant faire le lit de l'ulcère.

P. MICHON.

FLOOD (Ch.-A.) et HOWER (T.-L.). — Etude expérimentale de l'action histamine sur la cicatrisation de pertes de substances gastriques. Ulcus expérimental. (Experimental study of the effect of histamine on the healing of gastric defects Artificial gastric ulcer). — *Surg., Gynec. a. Obstetr.*, vol. LVIII, n° 2, fév. 1934, pp. 136 à 144, 9 figures.

Nombreuses ont été les expériences ayant pour but la création, chez le chien le plus souvent, le lapin, le cobaye ou le chat plus rarement, d'un ulcère gastrique chronique : introduction d'acide chlorhydrique dans l'estomac, sections ou ligatures vasculaires, sténose pylorique partielle, introduction de matériel de suture non résorbable, drainage chirurgical du duodénum, sont les modalités locales les plus offensantes. Quant aux troubles généraux provoqués avec l'intention de favoriser l'ulcus, ce sont l'anémie, l'acidose, cette dernière peu active, semble-t-il. Alors que l'injection intraveineuse de peptone a un effet très inconstant, les injections répétées d'histamine (Mc Ilroy) retardent nettement ou même aggravent les pertes de substance créées sur la muqueuse gastrique.

S'attaquant au côté anatomo-pathologique de la question, les auteurs ont eu recours à l'excision, selon des dimensions précises, pour créer cette perte de substance; puis ils ont injecté des doses d'histamine subtoxiques (1 à 12 milligrammes par kilo, matin et soir en général) : alors que les plaies créées sur la grande courbure dans sa portion haute se cicatrisent normalement, celles de la région prépylorique sont nette-

ment retardées dans leur cicatrisation pour la plupart. L'épithélium tarde à venir recouvrir la zone excisée. Le tissu conjonctif prolifère surabondamment au fond et sur les bords de la lésion, créant une induration. Trois fois, chez le chat, se produisit une perforation. Mais, à part ces cas, la guérison finit par survenir, avec seulement un retard de quelques semaines, deux en général, par rapport aux témoins, le retard étant proportionnel à la dose d'histamine administrée.

Chez quelques animaux, ce produit occasionna une gastrite diffuse de l'antre prépylorique et de la grosse tubérosité; chez un seul, une gastrite érosive.

P. MICHON.

Mc LANAHAN (S.) et STONE (H.-B.). — Kystes entérogènes. (Embryogenous cysts). — *Surg. Gynec. a. Obstetr.*, vol. LVIII, n° 6, juin 1934, pp. 1027 à 1029, 2 figures.

Les kystes à structure intestinale se rencontrent surtout dans la région iléo-cæcale, où on explique leur présence par la survivance de vestiges du canal vitellin, dont le diverticule de Meckel est la manifestation la plus fréquente. Mais on peut les voir sur d'autres portions du tube digestif, tel le rectum, comme dans les deux observations originales de ce travail ; ils peuvent se localiser à la région rétropéritonéale. Poncher et Miller en ont même décrit dans le médiastin, chez l'enfant.

Dans l'un des cas, concernant un nourrisson, la paroi kystique a une structure intestinale typique avec un épithélium cylindrique comprenant des cellules muqueuses, une *muscularis mucosæ* et une couche sous-muqueuse, deux couches musculaires circulaire et longitudinale, une séreuse. Dans l'autre observation, chez une femme de quarante-huit ans, la muqueuse est très atrophiée, avec sclérose et dégénérescence hyaline, mais on retrouve les éléments essentiels de la structure intestinale, sans altérations inflammatoires.

De nature bénigne, en dépit des accidents d'occlusion qu'ils peuvent occasionner, ces kystes ne marquent aucune tendance à la transformation néoplasique ; dans d'autres observations, on a signalé une prolifération papillaire.

P. MICHON.

CHRISTOPHER (Fr.). — Carcinoïde de l'iléon. (Ileac carcinoid). — *Surg., Gynec. a. Obstetr.*, vol. LVIII, n° 5, mai 1934, pp. 903 à 905, 5 figures.

Il s'agit de ces formations, décrites par Lubarsch dès 1888, dénommées carcinoïdes par Oberndorfer (1907), et que l'on trouve surtout sur l'appendice, plus rarement sur le grêle, le côlon, le rectum et le diverticule de Meckel. Depuis les descriptions de Masson, il est maintenant universellement admis que ces tumeurs, relativement bénignes et en général non métastasantes, sont formées de cellules nerveuses argentaffines, simultanément chromaffines, dont la prolifération est partie du fond des glandes de Lieberkuhn. L'extension dans la muqueuse même, dont l'épithélium recouvre les îlots et les nappes néoplasiques, amène une sténose progressive, comme dans le cas original relaté, donc une rétrodilatation souvent considérable de l'intestin grêle, et même des réactions adjacentes de péritonite légère.

Malgré une lymphadénite subaiguë très nette dans le mésentère correspondant, aucune cellule tumorale ne fut trouvée ici sur les coupes de ganglions. L'excision locale du segment sténosé assure d'ailleurs, en règle générale, une guérison définitive.

P. MICHON.

TUCKER et HELLWIG — Histopathologie des cryptes anales. (Histopathology of anal crypts). — *Surg., Gynec. a. Obstetr.*, vol. LVIII, n° 2, 1er fév. 1934, pp. 145 à 149, 10 figures.

L'examen histologique de 331 pièces opératoires d'hémorroïdes et de 89 cryptes anales infectées indique la présence de conduits tubulaires préformés, tapissés d'épithéliums glandulaires, s'ouvrant dans les cryptes de Morgagni et s'étendant plus ou moins profondément dans les tissus environnants. Ces formations semblent être les vestiges des glandes anales complexes trouvées chez les mammifères inférieurs, lapin entre autres, dont elles représenteraient le canal excréteur subsistant seul. Chez le chien et le chat, ces vestiges glandulaires sont nettement plus développés que chez l'homme.

Il est évident que cette disposition anatomique favorise l'infection, dont le point de départ intestinal est tout proche, et qui créera les diverses suppurations des recessus de Morgagni, fistules et abcès, généralement rebelles aux thérapeutiques conservatrices.

Tous les degrés d'inflammation, jusqu'à la desquamation de l'épithélium cylindrique et l'apparition d'épithélium malpighien métaplasique, sont visibles sur les pièces opératoires.

P. MICHON.

III. — APPAREIL URO-GÉNITAL

SCOTT (W.-W.). — Cancer primitif de l'uretère. (Primary carcinoma of the ureter). — *Surg. Gynec. a. Obstetr.*, vol. LVIII, n° 2, fév. 1934, pp. 215 à 227, 7 figures.

Lésion rare, avec 61 observations publiées, 44 cas opérés, dont 2 de l'auteur; ce cancer siège le plus généralement au tiers inférieur de l'uretère, qu'il peut envahir sur une très grande hauteur, et que ses papilles exubérantes oblitèrent généralement ; d'où dilatation et hydronéphrose sus-jacentes.

La structure baso-cellulaire est des plus caractéristiques ; la tendance envahissante s'avère par le développement de volumineux îlots néoplasiques dans l'épaisseur même de la tunique musculaire, par de fréquentes greffes à distance, par exemple à l'orifice vésical de l'uretère, bien distinctes des papilles du néoplasme primitif venant parfois faire saillie jusque dans la vessie. Les métastases à distance, généralement rapides, sont de règle, en concordance avec l'atypie cellulaire marquée et les mitoses nombreuses.

P. MICHON.

HINMAN (F.). — Pathogénie de l'hydronéphrose. (The pathogenesis of hydronephrosis). — *Surg., Gynec. a. Obstetr.*, vol. LVIII, n° 2 A., février 1934, pp. 356 à 376, 42 figures.

L'opposition est surprenante entre la nécrose primaire suivie d'atrophie qui succède à l'oblitération du canal excréteur d'une glande quelconque, salivaire, pancréatique ou autre, et l'hydronéphrose qui succède le plus souvent à l'obstruction urétérale, très rarement suivie d'anurie et d'atrophie rénale. La production de l'hydronéphrose n'est pas influencée par l'augmentation ou la diminution de pression (diurèse forcée, ou suppression des boissons) ; les altérations provoquées de la pression vasculaire n'agissent pas par modification de la pression dans le bassinet, mais par augmentation de l'ischémie; ainsi la sténose de l'artère rénale accélère considérablement la formation de l'hydronéphrose, quoique la pression intrapelvienne soit abaissée.

Si l'obstacle urétéral est levé, la réparation anatomique et la récupération physiologique sont possibles, à condition que l'atrophie n'ait pas été trop poussée et qu'il n'y ait pas eu infection surajoutée; mais cette réparation dépendra aussi de l'état du rein opposé : elle sera optima si celui-ci se trouve progressivement détruit, par exemple par obstruction urétérale progressive ; l'action stimulante sera beaucoup moins nette si ce rein opposé vient à manquer brusquement (néphrectomie); s'il est laissé en place, alors qu'il a subi déjà une notable hypertrophie compensatrice, la réparation de l'hydronéphrose est lente et moins complète.

Les altérations du parenchyme rénal, expérimentalement provoquées sur le rein des mammifères, peuvent être reproduites également sur le rein des reptiles, des oiseaux et des amphibies, quoiqu'il n'ait pas de bassinet, de même qu'elles surviennent après ligature d'une papille chez le mammifère : il s'agit essentiellement de dilatation tubulaire suivie d'atrophie épithéliale; la dilatation tubulaire est même plus rapide après ligature papillaire qu'après ligature urétérale.

Quant au mécanisme intime, il est reconnu qu'après obstruction de la voie excrétrice, le rein continue à sécréter, et que l'urine ainsi émise est résorbée sur place ; cette résorption se fait avec quelque difficulté, ce qui explique la dilatation hydronéphrotique, mais cependant avec régularité, et d'autant mieux que l'hydronéphrose est plus évoluée; elle semble emprunter la voie tubulo-veineuse dont la réalité est expérimentalement prouvée, et auparavant, en cas de rein pourvu de bassinet, la voie pyélo-veineuse.

P. MICHON.

TENNANT (R.) et RAMSAY (C.-M.). — Embryon humain jeune *in situ*. (An early human embryo *in situ*). — *Surg., Gynec. a. Obstetr.*, vol. LVIII, n° 6, juin 1934, pp. 968 à 971, 3 figures.

Description d'un œuf humain, âgé vraisemblablement de douze à quatorze jours, et découvert en place contre la paroi latérale droite de la cavité utérine, à égale distance entre le fond et l'orifice interne du col. Il y a lieu de remarquer l'hypertrophie des glandes endométriales, l'aspect œdémateux du stroma, la congestion vasculaire qui trace une démarcation à la zone d'implantation de l'œuf. La paroi du blastocyte est sinueuse, ébauchant des villosités choriales ; les cellules cuboïdes

et le syncytium, les lacunes sanguines, sont schématiques ; des communications directes entre celles-ci et les capillaires ont été observées. Le mode de fixation de l'embryon en position excentrée, sur le mésenchyme chorial, est minutieusement étudié.

Sur les coupes transversales, on distingue dans l'embryon les cavités de l'amnios et du sac vitellin, et entre les deux la plaque ectodermique, d'ailleurs altérée par les altérations cadavériques, pourtant insignifiantes par ailleurs sur le reste des préparations.

P. MICHON.

FREEDMANN (N.). — « Précancer » du col utérin. (« Precancer » of the cervix uteri). — *Surg., Gynec. a. Obstetr.*, vol. LVIII, n° 4, avril 1934, pp. 717 à 726, 16 figures.

L'étude histologique fine est capable de révéler des lésions « précancéreuses » ou mieux « carcinoïdes » (Borot), de façon très précoce, alors même que la structure générale est peu modifiée, et la membrane basale respectée. Les figures mitotiques, les atypies nucléaires, les cellules géantes ou hyperchromatiques demandent de patientes recherches au fort grossissement, car elles sont souvent isolées, perdues au milieu de cellules normales.

Leur constatation n'implique pas forcément que l'évolution se fera plus tard vers le cancer, mais elle oblige à une mise en observation minutieuse, avec contrôle biopsique fréquent.

P. MICHON.

WHITEHOUSE (B.). — Mastopathie et mastite chronique. (Mastopathia and chronic mastitis). — *Surg,. Gynec. a. Obstetr.*, vol. LVIII, n° 2 A, février 1934, pp. 278 à 285, 10 figures.

Alors que dans l'ancienne conception de la mastite chronique, l'inflammation était considérée comme le facteur étiologique capital, actuellement les anomalies de stimulation par les hormones génitales sont reconnues comme seules responsables en bien des cas. Cheatle et Cutler ont ainsi isolé ce qu'ils dénomment mazoplasie, et qui est une hyperplasie épithéliale desquamative se produisant en dehors de la puberté ou de la lactation ; en dépit d'infiltrats lymphocytaires périacineux abondants, ils y voient un phénomène physiologique ; car il se voit même en l'absence de tout signe clinique, est en tout point analogue aux hyperplasies physiologiques de la puberté, de la grossesse et de la lactation, disparaît après la ménopause, et ne semble nullement précéder l'épithélioma. Ils en séparent la maladie kystique de Reclus.

L'auteur se refuse à admettre cette distinction, car il dit n'avoir jamais rencontré la maladie kystique sans avoir vu dans quelque autre région, parfois immédiatement adjacente de la glande, des lésions d'hyperplasie dite mazoplasie. Pour lui, l'hypersécrétion acineuse, qui survient toujours dans cette dernière, aboutit aisément à la formation de kystes si elle n'est pas compensée par une résorption suffisamment active ; du reste on trouve dans le contenu kystique des cellules du colostrum et de l'épithélium en voie d'autolyse.

Rapprochant les signes cliniques généralement associés, de gonflement mammaire douloureux et d'oligoménorrhée avec céphalées menstruelles,

il est amené à incriminer une hypersécrétion lutéinique de l'ovaire, elle-même sous la dépendance de l'anté-hypophyse, à l'origine de tous ces troubles. Normalement, à la phase prémenstruelle, l'épithélium mammaire présente des signes d'hyperactivité assez semblables à ceux de l'épithélium utérin ; une stimulation hormonale ovarienne excessive et cycliquement répétée de la glande mammaire aboutira aisément à des lésions, de sorte que le terme de « mastopathie » est proposé pour désigner tant ces diverses lésions, hyperplasiques ou kystiques, que les manifestations cliniques de mastite douloureuse.

La confirmation thérapeutique est apportée par l'action remarquablement favorable de la folliculine sur les cas encore récents et traités avec persévérance.

P. MICHON.

GATTA (Florence). — **Involution sénile de la glande mammaire et fibrose kystique.** — *Arch. Ital. di Chir.*, vol. 36, fasc. 5, mai 1934, pp. 529 à 574.

Les recherches ont porté sur 35 glandes mammaires ne présentant aucune lésion ; 9 cas seulement concernent des sujets au-dessous de quarante ans. Voici les conclusions générales de ces travaux.

Dans l'évolution sénile de la glande mammaire, il y a disparition graduelle du tissu connectif fibrillaire qui est remplacé par du tissu adipeux. Cette involution ne débute pas à dates fixes, mais se trouve après la ménopause et elle se complète seulement dans l'extrême vieillesse.

Pendant l'involution, le parenchyme présente avec des phénomènes régressifs des proliférations très actives après la ménopause : la dilatation des alvéoles et des canaux galactophores est due à une activité directe de l'épithélium et non à une action sclérogène du tissu connectif: il faut les distinguer des kystes par stase qui sont rares et de tout autre étiologie.

Les cellules claires et éosinophiles se trouvent dans la glande mammaire après la ménopause; elles dérivent des cellules normales de la glande et en représenteraient un stade terminal.

L'aspect de l'involution sénile rappelle la fibrose kystique, mais des différences dans l'activité proliférative sont suffisantes pour les distinguer.

OLIVIERI.

BILLI (Florence). — **Rapport entre cancer du sein et maladie de Paget.** — *Arch. Ital. di Chir.*, vol. 35, fasc. 6, décembre 1933, pp. 621 à 643.

Chez une femme de vingt-huit ans s'est développée, sept mois après un traumatisme, une tumeur du sein gauche ; cette tumeur siège sur le quadrant externe de la glande, loin du mamelon.

Sur celui-ci, cinq mois après le début des accidents, est apparue une lésion cutanée, présentant les caractères de la maladie de Paget, unie à un carcinome de l'épithélium lui-même.

L'examen histologique montre très nettement l'interdépendance des deux lésions à travers les canaux galactophores ; en effet, il n'a été possible de retrouver aucun élément cancéreux en migration dans le derme.

Se basant sur ce cas, l'auteur affirme que la maladie de Paget cutanée n'est autre qu'un carcinome de la peau secondaire à une tumeur plus

profonde du sein. Quant à la nature des cellules de Paget (blastomateuses ou bien dégénérées par réaction à l'infiltration tumorale), il ne peut guère se prononcer.

OLIVIERI.

IV. — GLANDES ENDOCRINES

CHURCHILL (E.-D.) et LOPE (O.). — Tumeurs parathyroïdiennes avec hyperparathyroïdie. (Parathyroid tumors associated with hyperparathyroidism). — *Surg., Gynec. a, Obstetr.*, vol. LVIII, n° 2 A, 15 février 1934, pp. 255 à 271, 12 figures.

Le diagnostic d'hyperparathyroïdie peut maintenant être porté avec la plus grande certitude, même en l'absence des modifications pathognomoniques extrêmes que constitue l'ostéite fibro-kystique généralisée, dénommée plus exactement par les Allemands ostéodystrophie fibreuse. En effet on peut affirmer qu'elle existe et se rattache à une hyperplasie d'une ou plusieurs glandes parathyroïdes, lorsqu'on note simultanément: exagération du calcium et de la phosphatase dans le sang, diminution du phosphore dans le sang, exagération des éliminations urinaires, mais non des éliminations fécales, en calcium et phosphore.

Sur 11 cas opérés dans ces conditions, alors que 2 fois seulement une tumeur cervicale était palpable, toujours l'adénome parathyroïdien a été trouvé par les auteurs très rompus à la patiente recherche de ces glandes ; ils l'ont trouvé soit au contact de la thyroïde, mais non inclus dans cette dernière, soit en arrière de la trachée ou de l'œsophage, soit même dans le médiastin antérieur, en situation rétrosternale dans un cas, au contact des gros vaisseaux gauches dans un autre cas. Il n'existe pas jusqu'à présent d'exemple de parathyroïde située en arrière de l'aponévrose cervicale profonde, ni en avant de l'aponévrose cervicale moyenne, ni au-dessus des pôles supérieurs de la thyroïde.

Aussitôt après ablation de l'adénome, l'hypercalcémie cède brutalement et fait généralement place au symptôme inverse, avec tétanie nécessitant la calcithérapie intraveineuse momentanée, jusqu'à rétablissement d'un équilibre satisfaisant du métabolisme. Aussi doit-on s'en tenir à un exérèse subtotale chaque fois que l'on soupçonne une lésion ou ablation des glandules parathyroïdes normales au cours d'une opération antérieure, ou que l'état général est inquiétant. La résection subtotale n'empêche du reste pas forcément l'apparition de symptômes de tétanie, mais paraît mettre à l'abri d'accidents graves ; avec une chute relativement élevée de la calcémie, même si le chiffre absolu reste encore nettement au-dessus de la normale, la tétanie peut se manifester.

L'asthénie, les douleurs ostéo-articulaires et musculaires, la constipation, s'amendent très rapidement après extirpation de la tumeur ; certaines tumeurs osseuses régressent, alors que les lésions fibro-kystiques subsistent. Du côté rénal, il existe souvent des lésions importantes de lithiase, voire de calcification diffuse corticale bilatérale, radiologiquement très accentuée (un cliché original), sur lesquelles l'action de l'intervention reste mal précisée. Le seul malade perdu par les auteurs suc-

comba, six semaines après résection subtotale d'un adénome rétrosternal, à une urétéro-lithotomie nécessitée par une obstruction lithiasique.

Quant aux résultats signalés dans le rhumatisme et dans la maladie osseuse de Paget, les auteurs se montrent très sceptiques.

P. MICHON.

MAGGI et MAZOCCHI. — Altérations vasculaires dans l'hypersurrénalisme expérimental. Contribution à l'étude de la gangrène spontanée juvénile. — *Arch. Ital. di Chir.*, vol. 35, fasc. 4, novembre 1933, pp. 368 à 404.

Les greffes répétées libres homoplastiques de glande surrénale, chez le lapin, déterminent des lésions vasculaires qui peuvent se résumer ainsi :

dans les artères, la tunique interne présente des plis radiés rappelant des villosités faisant saillie dans la lumière vasculaire ; la tunique moyenne présente une remarquable hyperplasie avec hypertrophie de tous ses éléments, avec dégénérescence vacuolaire de certains groupes de cellules musculaires. Ces modifications sont constantes, mais habituellement on trouve un léger épaississement de l'adventice et une chute de l'endothélium ;

dans les veines, des modifications inconstantes sont caractérisées par une prolifération de l'intima, la formation de thrombus, un épaississement léger des tuniques moyenne et adventitielle avec infiltration notable du tissu périadventitiel ;

dans l'aorte enfin se forment des thrombus pariétaux.

OLIVIERI.

FERGUSON (John-A.). — Réaction tissulaire autour des colloïdes et lipoïdes de la glande thyroïde. (Tissue Reaction to colloid and lipoids from the human thyroid gland). — *Arch. of. Path.*, 15, n° 2, 1933, p. 244.

L'auteur injecte dans le tissu sous-cutané de la région abdominale des cobayes, des extraits éthérés et alcooliques de glande thyroïde ou de substance colloïde recueillie par ponction de kystes thyroïdiens.

Il obtient des lésions caractérisées par la formation de cellules géantes de corps étrangers et prolifération de fibroblastes sans nécrose.

Ces lésions seraient dues à l'action des acides libérés par hydrolyse des graisses de la cholestérine.

Bien des lésions étiquetées tuberculose du corps thyroïde ne sont en réalité que des lésions semblables à celles obtenues expérimentalement, qui seraient dues à une réaction tissulaire autour d'un produit de transformation chimique de la cholestérine.

L. GASNE.

SOCIÉTÉ ANATOMIQUE DE PARIS

(105e Année)

Séance du 7 mars 1935.

Présidence de M. G. Roussy.

SOMMAIRE

I. — COMMUNICATIONS

Anatomie.

Ardouin (P.). — Sur un cas de procidence anormale du sinus latéral. 344

Cordier (P.) et Coulouma (P.). — Quelques remarques sur la disposition des branches hépatiques de la Xe paire dans les cas de duplicité de l'artère hépatique..... 362

Cordier (P.) et Coulouma (P.). — Les rameaux solaires droit et gauche du pneumogastrique ventral. Leurs relations avec les plexus diaphragmatiques inférieurs 368

Coulouma (P.). — La terminaison des nerfs pneumogastriques chez le fœtus humain 374

Garling Palmer (R.) et Dermer (L.). — Le pédicule hépatique du chien en technique expérimentale. 349

Anatomie pathologique.

Brodin (P.), Bolgeri (M.) et Placa (A.). — A propos d'un épithélioma primitif du foie révélé par une métastase vertébrale..... 355

Fabre (P.-Ch.) et Damberin (P.). — Tumeur pseudo-anévrysmale de la main 380

Guillaume (A.). — Le mécanisme de l'anthrax et son traitement.... 336

Kourilsky (R.), Damon (H.) et Debray (Ch.). — Volumineux anévrysme latent de l'aorte abdominale ouvert dans la loge rénale droite 342

Menestrel (B.). — Que devient le carbone injecté par voie intraveineuse ? 339

Misnay (Anna) et Habán (György). — Agénésie sacro-lombaire totale. 383

Sénéchal (M.), Sénéchal (R.) et Méric (M.). — Volumineux fibrome de la cavité de Retzius.... 340

Troisier (J.), Bariéty (M.), Brocard (H.) et Copreaux. — Sur un cas de pneumopathie à bacille de Friedländer. Considérations diagnostiques et anatomiques.... 332

Welti (H.), Kimpel (J.) et Garnier (M.). — A propos de l'urographie par voie intraveineuse 359

II. — COMITÉ SECRET..... 388

I. — *COMMUNICATIONS*

SUR UN CAS DE PNEUMOPATHIE A BACILLE DE FRIEDLÄNDER. CONSIDÉRATIONS DIAGNOSTIQUES ET ANATOMIQUES

par

J. Troisier, M. Bariéty, H. Brocard et Copreaux.

Cette observation nous a paru digne de vous être rapportée à un double titre :

1° En raison de l'intérêt que l'inoculation des crachats dans le péritoine de la souris a présenté pour le diagnostic.

2° Du fait de certaines particularités histo-bactériologiques.

OBSERVATION

I. Résumé clinique. — Un homme de cinquante-six ans succombe au quatorzième jour d'une pneumopathie aiguë caractérisée essentiellement par un double foyer pulmonaire, de la cyanose, une expectoration purulente de couleur rouge brique.

II. Etude de germes. — 1° Du vivant du malade, nous avons fait successivement l'examen direct des crachats, l'inoculation des crachats à la souris, la culture des crachats :

a) *L'examen direct des crachats* a montré de très nombreux polynucléaires plus ou moins altérés, de rares pneumocoques et quelques bacilles encapsulés, ne prenant pas le Gram, que des recherches ultérieures permettront d'identifier comme pneumobacilles de Friedländer.

b) *6 souris ont été inoculées* avec $2/10^{es}$ de cm^3 de crachat, 5 dans la cavité péritonéale, une sous la peau. (Inoculations faites avec le concours de M. G. Brouet.)

Le résultat des inoculations fut le suivant :

1re souris : $2/10^{es}$ de cm^3 de crachat dans le péritoine. Sacrifiée 2 heures après.

Péritoine : Pas d'exsudat. Le crachat n'est pas encore résorbé. Réaction cytologique peu importante. Prédominance nette des cellules mononucléées. Pneumocoques peu nombreux, quelques-uns en chaînette. Quelques images de phagocytose. Quelques pneumobacilles de Friedländer.

2e souris : $2/10^{es}$ de cm^3 de crachat dans le péritoine. Sacrifiée 4 heures après.

Péritoine : Léger exsudat. Le crachat est complètement résorbé. Réaction cytologique assez importante. Les cellules mononucléées sont encore prédominantes, mais le nombre des polynucléaires a augmenté. Présence d'assez nombreux pneumocoques (20 par champ environ), quelques rares chaînettes. Quelques rares images de phagocytose. Quelques pneumobacilles de Friedländer (3 à 5 par champ).

Foie et *rate* : Présence de rares pneumocoques.

Poumons et *reins* : Quelques pneumocoques, plus nombreux que dans le foie et la rate.

Sang du cœur : Pas de pneumocoques.

3e souris : $2/10^{es}$ de cm^3 de crachat dans le péritoine. Sacrifiée 5 heures après.

Péritoine : Léger exsudat. Réaction cytologique plus importante que dans

les frottis des souris précédentes. Les polynucléaires sont nettement en plus grand nombre. Quelques images de phagocytose. Pneumocoques peu nombreux, beaucoup moins abondants que dans les souris précédentes (1 à 3 par champ). Pullulation du pneumobacille de Friedländer.

4e souris : 2/10es de cm³ de crachat dans le péritoine. Sacrifiée 7 heures après.

Péritoine : Très léger exsudat péritonéal. Réaction cytologique très importante à polynucléaires peu altérés. De rares cellules mononucléées. Quelques images de phagocytose. Les pneumocoques semblent en nombre stationnaire, par rapport à la souris de la 5e heure, en tous cas moins nombreux qu'à la 4e heure. Par contre les bacilles de Friedländer sont moins nombreux que dans la souris de la 5e heure.

5e souris : 2/10es de cm³ de crachat dans le péritoine. Morte à la 28e heure.

Péritoine : Réaction cytologique importante à prédominance de polynucléaires. Purée de pneumobacilles de Friedländer. Pas de pneumocoques.

Reins : Bacilles de Friedländer (2 à 3 par champ).

Poumons : Nombreux pneumocoques et bacilles de Friedländer en moins grand nombre. Bacilles de putréfaction.

Foie : Présence de pneumocoques assez nombreux (diplocoques et quelques chaînettes). Peu de pneumobacilles.

Rate : Présence de pneumocoques typiques, pas de bacilles de Friedländer.

6e souris : 2/10es de cm³ de crachat sous la peau. Morte à la 37e heure.

Péritoine : Réaction cytologique importante, prédominance de polynucléaires. Nombreux pneumobacilles. Pas de pneumocoques.

Reins : Pas de pneumobacilles. Quelques pneumocoques.

Foie, rate et *poumons* : Ni pneumocoques, ni pneumobacilles.

c) *La culture des crachats* a donné, au bout de 24 heures, les résultats suivants :

— Bouillon T : trouble uniforme, sans gaz. Coccobacilles très fins. Gram négatif associé à des formes bacillaires et filamenteuses.

— Gélose ordinaire : colonies grasses, blanchâtres.

— Gélose Veillon : culture uniforme de haut en bas; gaz tardifs.

— Gélatine : liquéfaction rapide.

— Gélose lactosée : pas de virage.

2° Après la mort. — a) *L'examen direct du pus* prélevé aseptiquement dans une des cavités abcédées montre une pullulation de bacilles encapsulés, Gram négatif, de 4 à 6 μ de long.

b) *Une souris est inoculée* dans le péritoine avec 0,1 cc. du pus de l'abcès. Elle meurt au bout de 10 heures. Son péritoine renferme un exsudat dans lequel on colore de nombreux diplobacilles encapsulés, Gram négatif, de 4 μ en moyenne. Le frottis des organes révèle de nombreux diplobacilles de Friedländer dans la rate, le foie, les reins, le poumon.

c) *L'identification du germe* a été poursuivie par M. Lévy-Bruhl que nous remercions de son obligeance. Il s'agit d'un bacille immobile, même en culture très jeune, encapsulé, ne prenant pas le Gram.

Sur gélose, il donne des colonies très muqueuses.

Sur bouillon, culture très abondante avec collerette à la surface.

Sur gélatine, le long de la piqûre, se forme un traînée blanchâtre, surmontée d'une colonie épaisse blanchâtre, d'aspect caractéristique, en clou, sans liquéfaction.

Sur gélose lactosée tournesolée, aucun virage.

L'épreuve sur milieu de Koser est positive. La culture abondante en citrate donne en 48 heures une réaction de O. Méara positive.

La recherche de l'indol en eau peptonée s'avère négative.

Etudiant l'action sur les hématies on ne note aucune hémolyse. Production de Methemoglobine.

Sur milieu synthétique au lactose = acidification minime — *ph* : 6,5, même après 8 jours.

Etude du pouvoir pathogène expérimental : on inocule un cobaye (550 grammes) avec 1 centimètre cube de culture sous la peau. Le cobaye meurt dans la nuit.

Le germe paraît toxigène (culture en milieu centrifugé synthétique). On inocule sous la peau la dose de 3 centimètres cubes à un cobaye (380 grammes). L'effet toxique est immédiat.

L'étude de la toxine soluble passée à la bougie n'a pu être poursuivie.

Avec sérum de lapin préparé, contre un bacille de Friedländer de collection, on note un anneau de précipitation très net de la culture, alors que, avec le sérum de lapin normal, on n'obtient qu'un résultat négatif.

III. Examen anatomique. — 1° AUTOPSIE. — Les deux poumons sont maintenus à la paroi thoracique par de fines adhérences, multiples, sur toutes leurs faces.

a) *Poumon droit.* — Lobe supérieur ferme, ne crépitant pas. L'atteinte pulmonaire semble nettement limitée par la scissure, avec pachypleurite aiguë : fausses membranes fibrineuses formant un dépôt épais au niveau du lobe atteint.

La scissure interlobaire est libre.

La coupe précise cette lobite, montrant une hépatisation rouge violacé s'arrêtant très exactement à la scissure.

De la surface de coupe s'échappe un exsudat rougeâtre, filant, très abondant, sans odeur.

Dans une zone plus sombre, ce bloc hépatisé est creusé de cavités au pourtour gris jaunâtre (quatre principales, d'autres beaucoup plus petites, avoisinantes). Les plus importantes ont le volume d'une noix; elles sont disposées en plein centre du lobe sans rapport avec les bronches, La paroi de ces cavités présente des vallonnements nombreux, irréguliers, quelques-uns profonds et sinueux. Malgré l'aspect parfois pseudo-membraneux de cette paroi, la limite n'est pas nette et donne l'impression d'une désintégration pulmonaire à limites diffuses.

Le contenu est un pus jaunâtre, visqueux, bien lié, sans gaz.

b) *Poumon gauche.* — Foyer congestif à la base. Pas d'adénopathie médiastinale.

Le cœur est normal. Le foie un peu glacé, légèrement graisseux, avec un certain degré de périhépatite diaphragmatique. La rate est normale; les reins sont un peu congestifs, de couleur hortensia.

2° EXAMEN HISTOLOGIQUE. — On prélève un fragment de parenchyme pulmonaire englobant une cavité pour l'examen microscopique :

1. A une certaine distance de la cavité on note des lésions d'alvéolite de type varié avec de place en place de l'alvéolite fibrineuse. En général la cavité aérienne est comblée par des leucocytes surtout polynucléaires, quelques cellules alvéolaires épithéliales en voie de cytolyse. En plus des lésions de bronchopneumonie, on note une zone avec abcès endobronchique. Mais dans tous les cas les cloisons interalvéolaires sont respectées, L'armature pulmonaire est alors intacte.

2. Plus près de la cavité : Le parenchyme pulmonaire est beaucoup plus atteint. Les nappes de leucocytes polynucléaires qui infarcissent la lumière alvéolaire sont profondément nécrosés. Beaucoup de noyaux ont subi la dégénérescence pycnotique. Tous ces éléments surdistendent les parois alvéolaires, dont quelques-unes sont atteintes déjà par la nécrose.

3. Dans la zone juxta-cavitaire : A son voisinage immédiat il n'y a pas de membrane pyogénique. Ces tissus montrent l'état de nécrose, allant en croissant des tissus précédents jusqu'au niveau de la perte de substance. Et cette nécrose progressive des parois alvéolaires aboutit à une couche de tissu pulmonaire escharifié qui borde, avec les débris nucléaires, cette zone cavitaire due à l'élimination du parenchyme mortifié.

On trouve néanmoins, à ce niveau, où presque toute structure tissulaire a disparu, doublant certaines régions en bordure, des bribes d'un tissu scléreux, avec cellules fusiformes, fibres élastiques et connectives, cellules à poussière. Sclérose antérieure ayant résisté partiellement au processus nécrobiotique.

3° Répartition des germes. — A un examen d'ensemble de la coupe on est frappé par la rareté extrême des éléments bacillaires. D'autre part il est impossible de déceler un seul pneumocoque :

1. Au voisinage immédiat de la cavité, on trouve dans un petit nombre d'alvéoles quelques bacilles encapsulés, Gram négatif, souvent en diplocoques.

En un point de la préparation, dans cette zone, on note un agglomérat de bacilles, pelotonnés, présentant une capsule extrêmement épaisse, d'une netteté particulièrement remarquable.

2. Dans les zones de plus en plus éloignées de la cavité, on trouve avec une difficulté croissante un pneumobacille dans un alvéole ou dans une paroi interalvéolaire, élément à coloration bipolaire, en navette, à trame protoplasmique peu et irrégulièrement colorée, long de 3 μ environ.

Toutefois çà et là, en plein parenchyme, se détache, isolé, un micro-abcès avec feutrage de bacilles plus ou moins filamenteux.

Cette observation souligne d'une façon particulièrement nette l'intérêt que présente pour le diagnostic l'inoculation des crachats dans le péritoine de la souris. Grâce à cette technique nous avons pu très rapidement, en cinq heures, affirmer l'action pathogène du bacille de Friedländer. Nous avons pu surtout — et le fait est important — différencier à partir de crachats polymicrobiens le rôle essentiel du pneumobacille et le rôle purement secondaire du contingent des pneumocoques associés. A la 4e heure en effet le pneumocoque était environ quatre fois plus abondant que le pneumobacille dans l'exsudat péritonéal de la souris. A la 5e heure, le pneumocoque ne s'y trouvait plus qu'à l'état de rares unités, tandis que le bacille de Friedländer pullulait. Même constatation fut faite dans les souris mortes spontanément, l'une à la 28e heure, l'autre à la 37e heure.

Ces résultats s'intègrent dans une longue série de recherches que nous poursuivons depuis plusieurs mois avec M. G. Brouet.

Quant aux lésions anatomiques, elles n'ont somme toute rien que de très classique. Il s'agit d'une pneumonie dite disséquante, c'est-à-dire une pneumonie avec alvéolite suppurée diffuse accompagnée de nécroses parcellaires du parenchyme, créant de véritables spélonques aiguës remplies d'un pus jaunâtre strié de sang et très filant. Cette pneumopathie aiguë lobaire à bacilles de Friedländer ne s'est pas accompagnée d'une pullulation massive de germes, comme le fait est classique (Bertrand-Fontaine). Dans les zones d'alvéolite pure, les germes étaient rares; c'est seulement au contact des abcès et dans les abcès que l'on pouvait noter une multiplication des foyers de l'agent pathogène.

Discussion. — *M. R. Huguenin.* — La très intéressante observation de MM. Troisier et Bariéty me rappelle ce cas que nous avons autrefois étudié et publié avec mon maître Marcel Brulé et Gilbert-Dreyfus.

L'histoire en était toute différente et sans intérêt ici. Mais un des points intéressants était l'importance des lésions bronchiques, de leurs séquelles mutilantes, la systématisation nodulaire péribronchique fréquente, la pathogénie des ectasies bronchiques.

Je serais heureux de savoir, de mon ami Bariéty, s'il a fait de semblables constatations.

LE MÉCANISME DE L'ANTHRAX ET SON TRAITEMENT

par

A. Guillaume.

Il y a dix ans, dans la thèse de Germain Solanes (*Thèse de Paris*, 1925), j'ai donné, de la production de l'anthrax, une interprétation qui différait totalement de celle admise par tous les auteurs. En concluant, je disais : « Ce mécanisme n'est peut-être pas le seul qui aboutisse à la formation de la lésion décrite sous le nom d'anthrax; il est, en tous cas, l'un de ceux qui interviennent certainement. La similitude d'évolution dans les six observations consécutives dont nous faisons état dans ce travail, montre bien que le processus est, pour le moins, très fréquent. Il y a donc lieu, à côté de la théorie classique qui considère l'anthrax comme un nid de furoncles, d'admettre une théorie qui fait de l'anthrax une complication par extension profonde du furoncle. »

Avant de juger à nouveau du mécanisme de l'anthrax j'ai voulu attendre un temps suffisant; après dix ans, pendant lesquels il m'a été donné d'observer bon nombre de cas de furonculose et d'anthrax, je crois avoir le droit de revenir sur l'étude de ce problème et, puisque mes constatations n'ont rien modifié aux conclusions d'alors, de confirmer et d'étendre ces conclusions formulées en 1925, en disant que *le mécanisme de l'anthrax est bien celui que j'avais exposé et que ce mécanisme répond à la très grande majorité des cas, sinon à la totalité des cas* ; l'explication classique, dont je n'ai constaté aucun exemple, étant une théorie fausse, qui expliquerait seulement une infime minorité de cas, ceux que je n'ai pas vus.

Classiquement, deux théories se sont partagées longtemps la faveur d'expliquer le mode de production de l'anthrax. Jamain considérait l'anthrax comme un furoncle étendu et de vaste dimension ; Follin le considérait comme une agglomération de furoncles justaposés. C'est à cette conception de Follin que se sont ralliés sans hésitation tous les auteurs qui ont traité de l'anthrax au cours des dernières années, et pourtant la théorie de Follin était, des deux, la plus éloignée de la vérité.

L'étude d'un bon nombre de cas m'a montré que les furoncles doivent être divisés en deux catégories : 1° le *furoncle simple* ou *furoncle folliculaire*, qui semble limité à la cavité du follicule pilosébacé ; 2° le *furoncle étendu* ou *furoncle périfolliculaire*, lésion folliculaire avec envahissement des tissus voisins de l'appareil folliculaire. C'est cette deuxième variété anatomo-pathologique qui est la variété habituellement dénommée sous le nom de furoncle. Le bourbillon du furoncle représente l'ensemble des tissus nécrosés contenus à l'intérieur de la coque simplement inflammatoire.

L'anthrax est un furoncle compliqué, un furoncle dont la complication résulte d'une infection des couches peu denses du derme et du tissu cellulaire sous-cutané : la *lésion périfolliculaire effondre les assises denses du derme, et, quand elle atteint les parties lâches du derme et du tissu cellulaire, gagne rapidement en s'étalant dans ce tissu qui offre peu de résistance à l'extension des infections.* Tout se passe comme si, ayant

effondré lentement les couches denses et résistantes, l'infection débouchait brusquement dans une zone sans résistance où elle peut marcher rapidement en formant une nappe d'infection parallèle à la surface de la peau et qui, en peu de temps, dépasse de beaucoup les limites topographiques de la zone atteinte en tissus résistants; sous la peau la lésion s'étend rapidement, excentriquement, comme une nappe d'eau s'étale dans le sous-sol quand, perforant une couche sous-jacente de glaise ou de roche, on met en communication le fond d'une rivière avec une couche de sable.

Répandue dans le tissu cellulaire, l'infection entraîne la mortification des cellules et, également, la destruction ou l'oblitération plus ou moins complète des vaisseaux qui traversent ce tissu cellulaire pour se distribuer à la peau. Dès lors, l'irrigation cutanée est gravement compromise, et c'est pourquoi la peau qui recouvre la zone de sphacèle du tissu cellulaire s'altère souvent, se sphacèle aussi, en tout cas se désagrège et s'amincit. Cette atteinte de la peau sus-jacente à la zone de sphacèle de tissu cellulaire, produit la perforation de cette zone cutanée, et cette perforation se produit de préférence aux points de moindre résistance constitués par l'abouchement des appareils pilosébacés et sudoripares: c'est pourquoi on a été tenté de croire que l'anthrax est un nid de furoncles juxtaposés; en réalité, ces orifices font voir le grand bourbillon central du tissu cellulaire et constituent des cheminées d'échappement que les troubles trophiques et le processus infectieux percent de la profondeur vers la superficie.

L'amincissement progressif de la peau, son sphacèle, étendent excentriquement les dimensions de la grande cheminée centrale, dont l'orifice est celui du furoncle primitif qui a produit l'anthrax. Les orifices des cheminées secondaires ont augmenté pendant ce temps et l'usure progressive de la peau fait que, bientôt, ils sont absorbés, englobés dans l'orifice central excentriquement développé. Par cet orifice central s'éliminent des lambeaux de tissu cellulaire sphacélé, formant bourbillon, et, quand tout le tissu sphacélé est éliminé, il reste une cavité en nid qui va se combler progressivement.

La résistance opposée par la couche dermocellulaire à l'extension latérale de l'infection est variable d'un point à un autre; c'est pourquoi la forme de l'anthrax varie également; il peut ainsi, être circulaire, oblong, ou même de forme irrégulière, due à l'existence de fusées qui progressent rapidement dans le tissu cellulaire et vont former un prolongement rectiligne.

Dans certains cas, j'ai constaté l'existence d'un anthrax en bissac, car une fusée de petite dimension s'était fait passage au milieu de la zone résistante et avait gagné, assez loin de la première masse, une zone également peu résistante, et là avait formé un anthrax sans furoncle préalable. Les deux masses peuvent alors paraître indépendantes, mais, en réalité, un examen anatomique attentif montre l'existence entre les deux masses d'un canalicule de sphacèle qui joint les deux masses primitive et secondaire.

L'anthrax est donc la conséquence d'un furoncle perforant qui infecte les couches lâches dermocellulaires; mais toutes les fois qu'un furoncle infecte les couches dermocellulaires, il ne se produit pas un anthrax. Chez certains sujets très résistants à l'infection, la défense tissulaire par-

vient à réduire l'infection, la zone sphacélée se liquéfie, devient purulente et le pus lui-même se stérilise, devient aseptique; tous les phénomènes inflammatoires disparaissent, le furoncle primitif se cicatrise sans laisser issue au pus, et cette collection purulente reste et se transforme en un épanchement filant, d'aspect graisseux, qu'une simple évacuation par ponction fait disparaître ; cette forme, assez rare d'ailleurs, de phlegmon aseptique sous-furonculeux et post-furonculeux n'a été observée que chez des sujets très jeunes.

L'étude d'un très grand nombre de cas de furoncles et d'anthrax m'a montré que, très souvent, *le furoncle se transforme en anthrax à la suite d'une intervention intempestive,* pas toujours médicale d'ailleurs; l'expression violente du furoncle, dans le but de le vider de son contenu, est souvent cette manœuvre préjudiciable; des explorations instrumentales pour chercher et extirper le bourbillon ont parfois le même résultat; il est évident que, dans l'un comme dans l'autre cas, on a effondré la barrière résistante et donné libre cours à l'infection de la couche lâche dermocellulaire; voulant vider le furoncle, on a inoculé les tissus sans forte résistance à l'infection. Ceci doit inciter à la prudence au début de l'évolution des furoncles.

Cette constatation conduit aussi à penser qu'il faut être prudent quand on incise ou extirpe un anthrax; si l'on fait cette intervention trop tôt, on infecte le tissu cellulaire voisin et l'on peut produire une septicémie, ou plus simplement une inoculation nouvelle du tissu cellulaire qui, dans les jours suivants, va montrer une extension de l'anthrax; souvent d'ailleurs, après le nettoyage opératoire attentif de tout le bourbillon, on constate deux ou trois jours après une nouvelle extension périphérique de l'anthrax.

Toutes ces constatations, et l'expérience du traitement de ces lésions, me conduisent à donner quelques conseils dans le traitement de l'anthrax.

Ce que je viens de dire fait comprendre pourquoi il y a lieu de donner la préférence à ces moyens de traitement que je vais proposer. L'anthrax se produit en général en dehors d'une poussée de furonculose; bien plus, le malade déclare que le furoncle compliqué d'anthrax est le premier, au moins depuis très longtemps. Au contraire, chez des sujets en pleine furonculose, il est très rare d'observer un anthrax. C'est probablement parce que les sujets en évolution de furonculose arrivent rapidement à créer une relative immunité, qui permet au tissu cellulaire d'éviter l'inoculation, que l'anthrax ne se produit pas dans ces cas de furonculose prolongée. De même, après un anthrax, on ne voit plus d'autres furoncles pendant très longtemps. La *vaccination du tissu cellulaire semble donc jouer un rôle important dans l'immunité contre les accidents furonculeux.* C'est de plus un fait banal de dire que l'anthrax survient chez des fatigués et des débilités, des diabétiques, des hyperglycémiques sans diabète. La première des conditions dans le traitement de l'anthrax est donc de stimuler les défenses de l'individu, en même temps que l'on opère la vaccination du sujet.

Cette vaccination *doit être faite avec un vaccin antipyogène polyvalent.* De grandes différences sont observées dans les résultats obtenus avec les vaccins, suivant leur origine. Certains sont en effet très nets, d'autres sont d'action moins certaine. En employant le vaccin, on active manifestement la guérison et on diminue la durée d'évolution. Contrairement à

la furonculose, dans laquelle une bonne vaccination donne en général des résultats nets et rapides, dans l'anthrax, le rôle de la vaccination est moins catégorique. Il limite l'extension de l'infection du tissu cellulaire, il aide à la guérison, mais il n'a pas d'action héroïque. Il ne peut, en effet, faire résorber les tissus sphacélés. Pour éliminer rapidement ces tissus sphacélés, la technique qui donne les meilleurs résultats me paraît être une technique beaucoup plus douce que celle employée habituellement. Réséquer en bloc toute la masse malade est possible, si l'on est toutefois sûr de passer en dehors de la zone déjà infectée par l'inoculation du staphylocoque. On peut, de préférence à cette méthode, mettre à découvert la zone de tissu sphacélé en incisant la peau qui recouvre le vaste bourbillon. Il faut, alors, inciser avec beaucoup de précaution pour ne pas ouvrir des zones saines de tissu cellulaire et les inoculer. On ne risque rien si l'on ouvre au thermocautère sans jamais dépasser excentriquement les limites du bourbillon. Le tissu sphacélé mis à nu, il faut hâter son élimination. On obtient ce résultat en injectant, avec une seringue sans aiguille, de l'opsolysine dans la plaie, et s'il existe du décollement pousser l'injection dans ce décollement. Très rapidement, le tissu sphacélé se détache, et sans traction est extrait à la pince; il faut absolument éviter les tractions qui arrachent le tissu cellulaire voisin et ouvrent la voie à de nouvelles inoculations. Le sphacèle éliminé, l'opsolysine doit être continuée, car la réparation de la peau est, de cette façon beaucoup plus rapide.

Discussion. — *M. Sénéchal.* — La question importante dans le traitement par extirpation est fonction de l'état d'évolution de l'anthrax au moment où on a à le traiter.

D'accord avec l'auteur, j'estime qu'il faut dépasser de très loin la masse anthracoïde et parvenir jusqu'à l'aponévrose pour enlever tout le tissu cellulaire sous-jacent en voie de sphacèle.

C'est en 1909 que, pour la première fois, mon maître Emile Reymond a fait présenter une thèse sur l'extirpation de l'anthrax; mon expérience remonte donc déjà bien loin et pour ma part je n'ai eu que des satisfactions de cette méthode.

QUE DEVIENT LE CARBONE INJECTÉ PAR VOIE INTRAVEINEUSE ?

B. Menestrel.

(*Ce travail paraîtra en Mémoire dans un prochain numéro des* Annales d'Anatomie pathologique.)

Discussion. — *M. Huguenin.* — Mon ami Menestrel m'a demandé de voir ses préparations. Et je viens simplement corroborer ce qu'il vient de dire. Comme il l'a souligné, les localisations du charbon sont les mêmes que celles du thorotrast que j'ai étudiées avec G. Albot et Nemours-Auguste. Seulement peut-être les gros grains pourraient être responsables des lésions vasculaires dont il sera intéressant de reprendre l'étude en détail, en même temps que l'on pourra aviser aux moyens qui empêchent les floculats massifs.

VOLUMINEUX FIBRO-MYOME DE LA CAVITÉ DE RETZIUS

par

Marcel Sénéchal, Robert Sénéchal et Marcel Méric (de Paris).

La pièce que nous avons l'honneur de vous présenter a été obtenue opératoirement.

Elle a été prélevée sur une femme de quarante-sept ans, non ménopausée et dont les règles sont un tout petit peu plus abondantes qu'elles ne l'étaient naguère, sans pertes intermédiaires d'aucune sorte et sans aucun passé pathologique.

Elle a un fils de vingt-huit ans parfaitement sain.

Elle-même ne présente aucun malaise et est simplement venue nous consulter parce qu'elle éprouvait une gêne digestive après les repas et que son fils a attiré son attention en constatant que son abdomen prenait des proportions inquiétantes.

Aucun symptôme urinaire.

A l'examen, ventre volumineux globuleux, laissant percevoir à la palpation une masse dure, sous-jacente à la paroi musculaire, remontant un peu au-dessus de l'ombilic s'étendant également dans les deux flancs, un peu plus à droite cependant.

Au toucher, le col est petit, haut situé, l'utérus est en antéversion normale, les culs-de-sac sont parfaitement libres. Au toucher combiné au palper, la masse abdominale semble faire corps avec le fond de l'utérus.

Diagnostic : « Fibrome, indication opératoire. »

L'opération est pratiquée au début de décembre 1934.

Incision cutanéo-aponévrotique transversale curviligne, telle que j'ai accoutumé de pratiquer toutes les laparotomies sous-ombilicales.

A l'ouverture du ventre, après écartement des muscles droits, on est surpris de ne pas pénétrer d'emblée en péritoine libre et de se heurter à la masse incluse dans le tissu cellulaire prépéritonéal. Celle-ci se montre plus grosse qu'une tête d'adulte, et en la libérant progressivement on constate qu'elle repose en bas sur la vessie et remonte en haut au delà de l'ombilic.

Petit à petit on en fait prudemment le tour, dans un clivage aisé à la main, et l'on est tout surpris d'être parvenus à l'extérioriser sans avoir à aucun moment ouvert le péritoine : on a simplement pincé et lié un très petit pédicule vasculaire pénétrant dans la tumeur en bas et à gauche de la face antérieure; mais au cours du clivage on a rompu un lacis très important de veinules dont l'hémostase individuelle est irréalisable.

La tumeur est recueillie aussi facilement que l'on extrait un noyau hors d'un fruit.

L'hémostase est réalisée par une mèche tassée dans la cavité de Retzius. Fermeture plan par plan des muscles de l'aponévrose et de la peau en laissant affleurer au bord de la plaie l'extrémité de la mèche.

Les organes génitaux examinés par palpation en les coiffant du péritoine sont reconnus normaux. A peine perçoit-on de très petits noyaux fibreux sur l'utérus qui, étant donné le voisinage de la ménopause, font rejeter l'hystérectomie.

Suites opératoires extrêmement simples. La mèche est retirée progressivement du quatrième au sixième jour après l'opération. La malade quitte la maison de santé, guérie, le dixième jour.

Examen de la pièce. — La tumeur pèse 2 kgs 800 gr. Elle se présente sous la forme d'un volumineux galet de mer, aplati, ovoïde, petit bout en bas, mesurant 25 centimètres dans son plus grand diamètre horizontal et 21 centimètres dans son diamètre vertical. Son épaisseur maxima est de 7 centimètres.

Elle est à peu près lisse, entièrement encapsulée et présente à la coupe macroscopique de nombreuses lacunes renfermant un abondant liquide séreux légèrement hématique.

Les coupes et l'examen histologique, pratiqués par M. Marcel Méric, assistant de laboratoire de mon excellent ami Devraigne, et par M. Pierre Isidor, ont donné les renseignements suivants :

Les coupes examinées sont constituées par des trousseaux de fibre musculaire lisse coupés dans tous les sens. Elles se disposent fréquemment autour d'axes vasculaires et parfois semblent être l'expansion même des média de ces vaisseaux. Les éléments de ces trousseaux sont minces, moins colorables que les fibres-cellules normales et se rapprochent des images que l'on rencontre dans les myomes.

Ces trousseaux musculaires sont fréquemment dissociés par de l'œdème. En certains points, il existe une hyperplasie fibreuse allant jusqu'à la sclérose.

En somme, de par la topographie et les caractères cytologiques de ces formations, il semble bien que l'on soit ici en présence d'un fibro-myome typique, dont le stroma est légèrement œdémateux, parfois scléreux et qui ne possède en aucun point d'image de dégénérescence maligne.

Nous sommes donc en présence d'un fibro-myome typique et la nature même de cette tumeur, n'était son siège, n'était l'inconnue de son origine, ne présente aucun intérêt.

Depuis trente et un ans de pratique chirurgicale, tant auprès de nos maîtres et en particulier auprès du regretté Emile Reymond, que de pratique personnelle importante, nous n'avons jamais rencontré dans la cavité de Retzius aucune tumeur, ni solide ni liquide. Seuls les abcès du Retzius ne sont pas rarissimes et nous avons eu l'occasion d'en voir évacuer et traiter, d'en évacuer et traiter nous-mêmes. Eux seuls apparaissent dans la bibliograpie.

Nous avons fait quelques recherches personnelles. Nous avons demandé assistance au fichier Astier. Nulle part nous n'avons pu rien découvrir de semblable.

C'est la raison qui nous a fait résoudre à retenir quelques instants votre attention et demander à nos collègues s'ils ont constaté ou vu signaler quelque part une semblable sorte de tumeur.

A la Société de Gynécologie nous en avons entretenu de nombreux collègues. Aucun d'eux n'en a découvert dans sa pratique. Si quelques-uns ont rencontré des fibro-myomes plus ou moins pédiculés sur les muscles droits et plus ou moins prolabés dans la cavité de Retzius, aucun n'en a rencontré qui fût parfaitement indépendant des éléments musculaires environnants. Moi-même ai naguère eu l'occasion d'enlever chirurgicalement un gros fibrome du ligament rond. Mais cette tumeur était intrapéritonéale et est connue depuis longtemps.

Seul M. Douay, dont la pratique gynécologique est considérable, dont la plus longue partie de sa vie de gynécologue s'est passée auprès du professeur Jean-Louis Faure, a pu évoquer dans son souvenir un sarcome de la cavité de Retzius, mais qu'il n'a pas publié.

Au point de vue embryologique, nous ne parvenons pas à identifier quel tissu musculaire a pu donner naissance à cette tumeur. Aucune connexion avec les ligaments ronds dans leur trajet extra-péritonéal, aucune connexion avec les muscles de la paroi abdominale. Le péritoine, n'ayant jamais été ouvert, on ne peut non plus incriminer les ligaments larges.

La rareté extrême de localisation de cette tumeur nous la fait considérer comme une curiosité. Aussi sommes-nous tout disposés à en faire

don au Musée d'Anatomie pathologique, pour peu que M. le professeur Roussy y voie quelqu'intérêt et veuille bien en accepter l'hommage.

D'où est né ce tératome ? C'est la question par laquelle nous terminerons notre communication. Incapables de la résoudre, nous serons particulièrement heureux si quelqu'un de nos collègues peut nous apporter quelque lumière à ce sujet.

VOLUMINEUX ANÉVRYSME LATENT DE L'AORTE ABDOMINALE OUVERT DANS LA LOGE RÉNALE DROITE

par

R. Kourilsky, H. Damon et Ch. Debray.

L'observation que nous communiquons est un nouvel exemple de l'évolution anatomique si multiple et si diverse des anévrysmes aortiques, dont témoignent déjà tant de documents.

Elle nous a paru digne d'être rapportée, du fait de la latence absolue de la tumeur anévrysmale rétro-hépatique complètement obstruée par des caillots organisés et surtout de la complication terminale : ouverture dans la loge rénale droite qui est une éventualité relativement rare.

L'histoire clinique de l'ectasie et celle de sa rupture ont du reste été inexactement interprétées lors du vivant du malade, malgré des examens successifs, minutieux et répétés. Ce fait illustre bien la difficulté extrême du diagnostic clinique en pareil cas.

OBSERVATION. — Le malade âgé de soixante-huit ans, camelot, entre dans le service du professeur Sergent le 31 octobre 1934, parce que depuis quelques mois des douleurs lombaires et une faiblesse progressive des membres inférieurs gênent sa marche et l'ont obligé à cesser tout travail depuis six semaines. En outre il a beaucoup maigri, il tousse et crache depuis un mois et demi.

A l'examen objectif des membres inférieurs et des régions lombaires, on ne note rien de net : pas de point douloureux précis, démarche hésitante mais sans diminution de la force musculaire segmentaire, pas de troubles des réflexes.

Un tableau aussi flou n'attire guère l'attention et l'on attribue — un peu rapidement — la perte de forces et les douleurs lombaires à l'état presque cachectique dans lequel se trouve le malade.

Plusieurs causes paraissent jouer pour expliquer cette grave atteinte générale:

1° Une tuberculose pulmonaire. Elle est presque latente cliniquement mais la bacilloscopie des crachats est positive, et la radiographie montre à droite des pommelures indiscutables. C'est cette tuberculose qui paraît responsable du rapide affaiblissement survenu il y a six semaines.

2° Une syphilis avec atteinte nerveuse. L'accident primaire, qui date de quarante-huit ans, n'a jamais été soigné. Il existe un signe d'Argyll-Robertson unilatéral droit et le Bordet-Wassermann dans le sang est fortement positif. Par contre le liquide céphalo-rachidien est subnormal. (Bordet-Wassermann négatif. Albumine à 0,20. Lymphocytose à 1,02 élément. Benjoin un peu étalé à 4 tubes.)

3° Enfin l'examen découvre un gros foie dont le bord supérieur est en place normale, mais dont le bord inférieur, tranchant, lisse, régulier, très superficiel, déborde le rebord costal d'un travers de main. La surface du foie est lisse et de consistance normale. Il n'y a pas de douleur nette, mais la palpation de l'abdomen est rendue difficile par de la défense musculaire. En tout cas, il n'y a aucun battement, ni au niveau du foie, ni dans l'angle épigastrique.

Ce gros foie est isolé, sans ascite, sans circulation collatérale, sans splénomégalie. On note cependant quelques signes d'insuffisance hépatique : subictère conjonctival, pétéchies, épreuve de la galactosurie mauvaise.

Ajoutons qu'un examen radiologique de l'estomac et au toucher rectal ne donnèrent aucun résultat.

Ce gros foie isolé survenant chez une syphilitique fit discuter plusieurs diagnostics : cirrhose, foie cardiaque, cancer secondaire du foie, syphilis hépatique. Mais, à la vérité, aucun de ces diagnostics ne satisfaisait l'esprit et ce malade était encore à l'étude quand il mourut en quelques heures dans des circonstances un peu spéciales.

Le 11 octobre, onze jours après son entrée, chez ce malade qui ne cessait de se plaindre de douleurs dans les lombes et dans les membres inférieurs, on note une matité de la base droite qui fit penser à un épanchement pleural, mais il ne fut pas pratiqué de ponction.

Le lendemain, on trouve le malade dans un état très alarmant : le facies est angoissé, pâle, couvert de sueurs, la respiration rapide, le pouls très accéléré; les douleurs abdominales ont augmenté depuis la veille; très vives, elles siègent dans la région lombaire droite et n'ont pas été calmées par deux piqûres de morphine. Rien de nouveau à l'examen pulmonaire et abdominal; l'abdomen est douloureux dans son ensemble et toute palpation est impossible à cause de la défense musculaire.

Quelques heures plus tard, le malade meurt par syncope.

En résumé, syphilitique ancien chez qui on notait une tuberculose pulmonaire d'évolution récente. Une grave atteinte générale, un gros foie isolé de nature inexpliquée, quelques troubles subjectifs des membres inférieurs, et chez qui survint un exitus rapide en quelques heures.

L'autopsie nous révéla bien à droite une tuberculose pulmonaire avec une petite caverne apicale, des tubercules miliaires dans tout le lobe inférieur, et un minime épanchement séro-fibrineux de la base. Ajoutons que le cœur était de dimensions normales et l'aorte thoracique athéromateuse.

Mais par contre, dans l'abdomen, nous eûmes la surprise de découvrir que notre malade était mort de la rupture d'un énorme anévrysme de l'aorte abdominale.

Il n'y avait pas en réalité de gros foie. Les signes cliniques que nous avons notés étaient dus en réalité à ce qu'il était basculé en avant. Refoulé par la tumeur aortique, sa face antéro-supérieure était devenue franchement antérieure et prenait contact sur une grande étendue avec la paroi abdominale.

Le foie soulevé, on découvrait une énorme masse profonde, latérale droite, marquant son empreinte sur la face postéro-inférieure du foie, rétro-péritonéale, et recouverte de volumineux caillots noirâtres, qui dépassaient la tumeur en dehors et en bas, et fusaient, toujours rétro-péritonéaux, jusque vers la fosse iliaque droite et le pelvis.

On enleva facilement l'estomac, le duodénum, le pancréas, qui encadraient les faces gauche et inférieure de la masse.

L'anévrysme était bien en vue : énorme anévrysme sacciforme de dimensions d'une tête d'adulte, très haut situé sous le diaphragme, rétro-hépatique, et à développement surtout antéro-latéral droit.

Son point de départ était l'aorte abdominale à la hauteur des première et deuxième vertèbres lombaires, entre l'orifice diaphragmatique en haut et l'origine de la mésentérique supérieure en bas. Le tronc cœliaque partait de l'anévrysme même.

Ses rapports étaient les suivants :

en arrière, les deux premières vertèbres lombaires, dont le corps avait été érodé, et auxquelles il adhérait intimement ;

en haut, le diaphragme dans lequel sa face supérieure tendait à s'invaginer et avec lequel sa paroi était fusionnée ;

à gauche, l'estomac et le côlon, qui étaient légèrement refoulés ;

en bas, le pancréas, le duodénum et les anses grêles ;

en avant, le foie qu'il repoussait et dans lequel il avait marqué son empreinte;

à droite enfin, l'anévrysme prenait contact avec le foie, la capsule surrénale droite et surtout le rein droit : l'artère rénale contournait le pôle inférieur de la tumeur.

La surrénale était normale, le rein droit également, mis à part quelques petits kystes sous-capsulaires, mais il était englobé dans une véritable gangue de caillots noirâtres, récents, qui le réunissait intimement à l'anévrysme. C'était en effet au contact de la face profonde du rein que s'était produite la rupture. Elle s'était faite dans la capsule rénale et avait été recouverte par le rein. L'hémorragie, bridée par les aponévroses, fut progressive et fusa peu à peu sous le péritoine jusque dans la fosse iliaque et le petit bassin. Cette disposition rend compte de la relative lenteur de la mort et des phénomènes douloureux qui l'ont accompagnée. La zone de rupture est irrégulière, déchiquetée, ses bords sont très amincis.

Les parois de l'ectasie sont irrégulières, feuilletées, calcifiées par place, épaisses en certaines zones, minces en d'autres, entourées d'une gangue péri-anévrysmale qui les rattachait au diaphragme, au sein, aux vertèbres lombaires.

A l'intérieur de l'anévrysme, c'est l'aspect banal : énormes caillots organisés, laissant entre eux et la paroi postérieure de l'aorte un étroit conduit. Il était manifestement impossible qu'une telle poche fût animée de battements.

Ajoutons enfin que le reste de l'aorte abdominale était très athéromateux et que l'examen des autres viscères a été absolument normal.

Telle est l'observation anatomo-clinique.

D'autres observations récentes de rupture d'anévrysme de l'aorte abdominale ont été publiées. Elles ont donné lieu à un tableau assez différent. Celle de Miget et Gauthier-Villars (1) s'accompagnait de crises douloureuses très violentes et concernait une ectasie surtout rétro-gastrique ; dans le cas de Koang et Pothier (2) il s'agissait de la rupture sous-péritonéale d'un anévrysme situé très haut, thoraco-abdominal.

Par contre notre observation se rapproche de celle de Riquet et Tulié (3), où l'anévrysme se rompit au niveau de la région lombaire dans l'espace sous-péritonéal ; mais l'ectasie était cliniquement perceptible et occupait une grande étendue.

Dans notre observation elle était complètement latente : ce n'est que rétrospectivement, sur un cliché abdominal pris au cours d'une exploration gastrique barytée, que l'on retrouva un contour sombre arrondi correspondant au siège de l'ectasie; même cette image ne permettait pas de diagnostic clinique.

SUR UN CAS DE PROCIDENCE ANORMALE DU SINUS LATÉRAL

par

P. Ardouin (de Tours).

Au cours d'une séance de dissection sur le cadavre, nous avons eu l'occasion d'observer une situation anormale du sinus latéral, qui nous a paru digne d'être signalée.

(1) Miget et Gauthier-Villars : « Rupture d'anévrysme de l'aorte abdominale. » (*Soc. Anat.*, séance du 6 juillet 1933, p. 946.)
(2) Koang et Pothier : *Soc. Anat.*, séance du 7 juillet 1932, p. 812.
(3) Riquet et Tulié : *Journ. de Méd. de Bordeaux*, 10 septembre 1927, n° 17, p. 670.

S'il est assez fréquent, en effet, de rencontrer ce conduit veineux plus ou moins superficiel dans la région mastoïdienne, il est cependant rare, croyons-nous, de le voir occuper entièrement toute la zone antrale superficielle, qui est la région même de l'attaque osseuse, dans la mastoïdectomie

Voici d'ailleurs le protocole de notre séance de dissection.

Homme de soixante-quatre ans, région mastoïdienne gauche.
1° Incision rétro-auriculaire ;

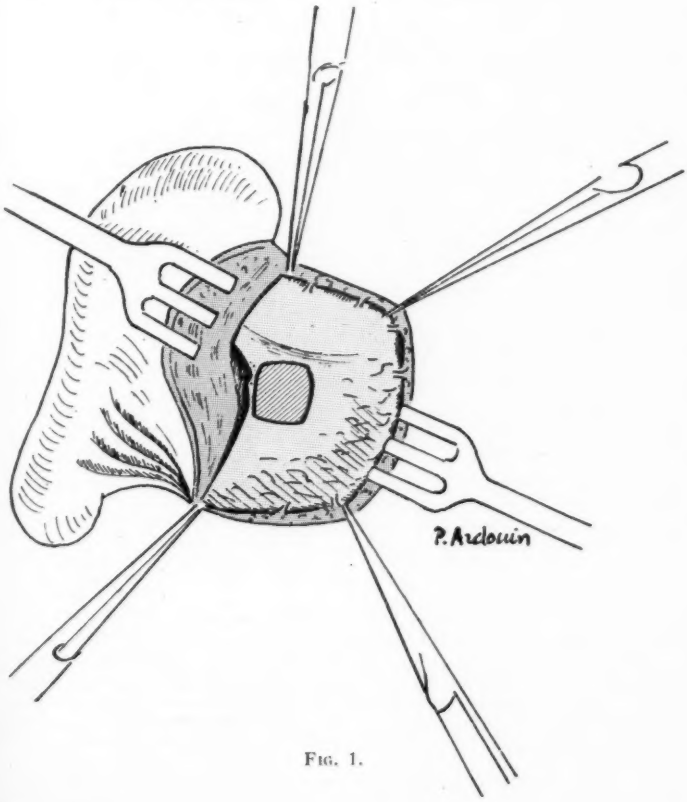

FIG. 1.

2° Rugination ;
3° Mise en place de quatre pinces au niveau des tranches périostées ;
4° Mise en place des écarteurs.

I. *Ouverture de la zone sous-antrale superficielle.* — 1° Premier coup de gouge immédiatement en arrière de l'épine de Henle ;
2° Deuxième coup de gouge au-dessous de la *linea temporalis* ;

3° Troisième coup de gouge à 1 centimètre au-dessous du second ;

4° Dernier coup de gouge, très tangentiellement, à 1 centimètre en arrière du premier.

Après l'ablation du couvercle osseux, d'*une faible épaisseur* (2 ou 3 millimètres environ), notre stupéfaction fut grande de nous trouver en présence d'une surface bleutée, dépressible au contact, qui de toute évidence était le sinus latéral (voir fig. 1).

II. *Ouverture et curettage de l'apex.* — Très prudemment, en utilisant la pince gouge et la gouge, nous nous dirigions alors vers la pointe. Nous ne

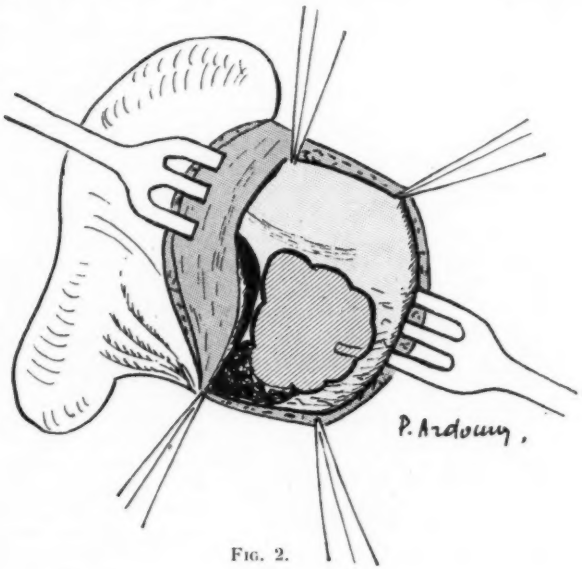

FIG. 2.

trouvions pas de cellules à proprement parler, mais un os diploïque se laissant curetter avec assez de facilité.

III. *Découverte de la zone postéro-inférieure.* — Attaquant alors à la gouge, et toujours avec prudence, la région postéro-inférieure de la mastoïde, c'est encore le sinus latéral qui apparaissait, la table interne étant particulièrement mince à ce niveau et venant très facilement à la pince gouge.

Facilement également, nous pouvions disséquer et suivre la veine mastoïdienne jusqu'à son abouchement dans le sinus latéral (voir fig. 2).

IV. *Découverte de la zone postéro-supérieure.* — Le coude du sinus latéral apparait toujours très superficiel.

A ce moment, la région anatomique en présence de laquelle on se trouve offre l'aspect peu banal d'être entièrement occupée par une formation bleuâtre et dépressible, qui n'est autre que le sinus latéral.

En bas et en avant, la région de l'apex curettée tranche sur l'apparence lisse de toute la zone veineuse (voir fig. 2).

V. *Découverte de l'antre.* — Nous n'avons pour attaquer l'antre qu'une toute

petite zone étroite et angulaire, comprise entre le sinus latéral en bas et en arrière, l'angle postéro-supérieur du conduit en bas et en avant, et la *linea temporalis* au-dessus.

Facilement, cependant, en donnant un coup de gouge parallèle à la direction du conduit, nous pénétrons dans l'antre que nous pouvons curetter et qui était de dimensions assez importantes (voir fig. 3).

VI. *Curettage de la zone sous-antrale profonde.* — Cette région cellulaire paraissait ne pas exister.

La zone inter-sinuso-faciale était en effet réduite à un mince espace figu-

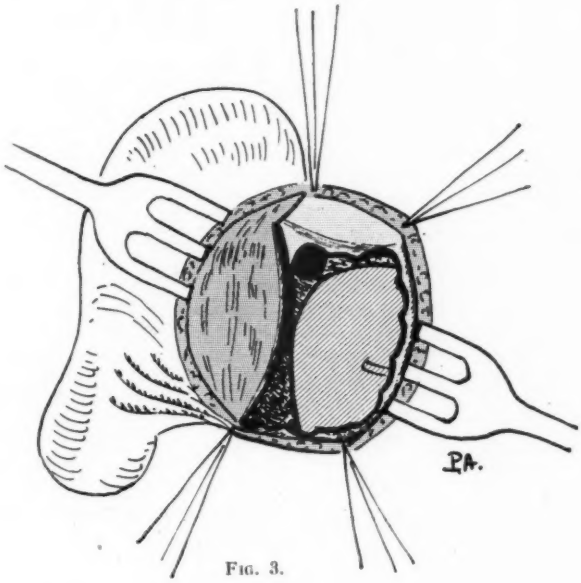

FIG. 3.

rant un sablier très étroit, aspect dû à ce fait que le bord antérieur du sinus venait rejoindre la paroi postérieure du conduit auditif externe.

Toutefois, avec un décolleur, nous eûmes l'idée de décoller et de récliner en arrière le sinus latéral, opération très facilement réalisable.

Nous eûmes alors la seconde surprise de nous trouver en présence d'une zone sous-antrale profonde particulièrement développée et pneumatique, *présentant vraiment des cellules.*

Son exploration systématique nous obligeait même à récliner assez loin en arrière la méninge cérébelleuse, pour être sûr d'avoir curetté les divers groupements cellulaires de cette si importante région décrite par Mouret sous le nom de zone jugo-digastrique (voir fig. 4).

Les différents temps de la technique exécutés, nous pûmes constater que ni le sinus latéral, ni la veine mastoïdienne, malgré leur procidence et leur superficialité, n'avaient été lésés au cours de cette exploration.

MASTOÏDE DROITE. — Notre empressement était grand de connaître l'état

anatomique de la mastoïde droite de notre sujet. Elle était généreusement pneumatique dans tous ses divers groupements cellulaires et renfermait un sinus latéral de situation courante, sans aucune procidence particulière.

Procédé d'investigation classique, sans le moindre incident anatomique.

RÉFLEXIONS. — Une première constatation s'impose, c'est la différence, l'opposition schématique des deux mastoïdes.

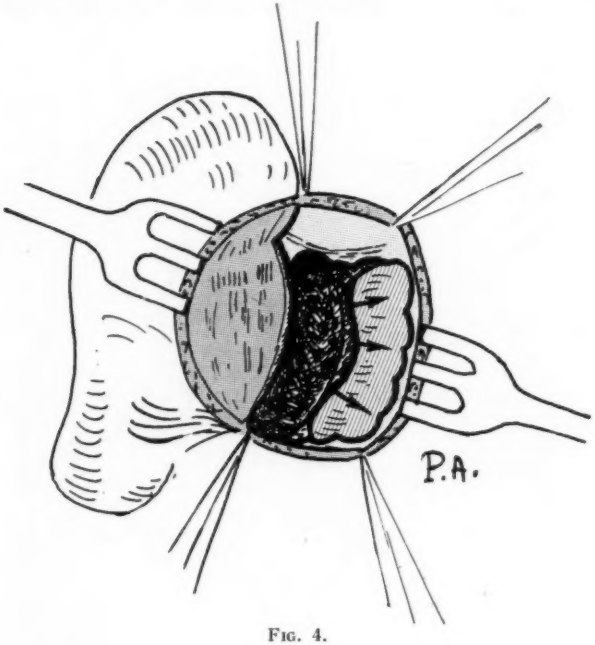

FIG. 4.

A) *Mastoïde gauche.* — Un fait capital consiste dans la situation normalement procidente et superficielle du sinus latéral.

Notre cas correspond à ceux, signalés par Rouvière, où « la gouttière du sinus, très procidente, est creusée en dehors de l'extrémité postérieure de la cavité antrale, et se place entre cette cavité et la face externe de la portion mastoïdienne du temporal ».

Une deuxième remarque, pleine d'intérêt, est la richesse de pneumatisation de la zone sous-antrale profonde, très développée et cachée sous le bord antérieur du sinus latéral. Cette pneumatisation contrastait d'autre part avec la constitution de tout le reste de la mastoïde, sans cellule au niveau des régions postéro-inférieure et postéro-supérieure, et faiblement diploïque au niveau de l'apex.

Un tel sujet n'aurait pu avoir de son vivant qu'une infection localisée

au niveau de cette région jugo-digastrique. Ceci prouve donc l'importance qu'il y a à explorer méthodiquement et systématiquement tous les groupements cellulaires dans la trépanation de la mastoïde.

Contrairement à ce que nous pensions, l'antre était notablement développé, ce qui contraste avec la procidence du sinus et l'absence de pneumatisation des régions superficielles de la mastoïde, mais concorde avec la pneumatisation de la région sous-antrale profonde.

B) *Mastoïde droite.* — La pneumatisation très importante de cette mastoïde et l'absence de procidence du sinus latéral prouvent bien la très grande variété des formes cliniques des mastoïdites, puisque *sur un même sujet* on peut observer des différences aussi grandes.

Ceci nous amène à dire un mot sur les hypothèses émises par certains auteurs, sur les relations entre la constitution anatomique de la mastoïde et la nature des accidents infectieux que les divers malades peuvent présenter.

Certains prétendent en effet que la constitution de la mastoïde conditionne le genre de complication d'une otite moyenne aiguë, tandis que d'autres prétendent au contraire que l'état anatomo-pathologique constaté au cours d'une mastoïdite est fonction de la forme clinique de la suppuration.

Il semble plus logique d'admettre la première hypothèse. Notre sujet présentant en effet une cavité mastoïdienne apparemment saine aurait probablement été amené, si de son vivant il avait présenté une mastoïdite, à faire une forme jugo-digastrique avec complication sinusienne.

Les anomalies du sinus latéral constituent un fait anatomique relativement fréquent. Les observations les relatant sont nombreuses.

Nous avons cru intéressant de signaler le fait ci-dessus non seulement pour l'anomalie sinusienne, mais aussi en raison de l'inégalité de pneumatisation des deux mastoïdes et de la mastoïde gauche elle-même, fait qui souligne un problème toujours intéressant d'anatomie chirurgicale.

LE PÉDICULE HÉPATIQUE DU CHIEN EN TECHNIQUE EXPÉRIMENTALE

par

Raoul Garling Palmer et Lucien Dermer.

Nous désirons, dans le présent travail, appeler l'attention des expérimentateurs sur un certain nombre de dispositions anatomiques particulières au pédicule hépatique du chien, dont l'importance nous est apparue au cours d'expériences personnelles (1).

Ces précisions sont basées sur 20 dissections complètes et plus d'une centaine de constatations opératoires.

I. Veine porte. — Le tronc porte est constitué, derrière le bord droit de la zone accolée du pancréas, par l'union à angle droit du tronc com-

(1) Palmer : *Physio-pathologie des opérations sur le foie et les vaisseaux hépatiques*, 1934. Le François, édit.
Dermer : *La perfusion du foie*, 1935.

mun des veines mésentériques (qu'il continue) et du tronc gastro-splénique. On le dénude à ce niveau en effondrant le feuillet péritonéal droit de la base du méso-duodénum ; on peut aussi, mais avec difficulté, dégager à ce niveau le dernier centimètre du tronc gastro-splénique. L'abouchement du tronc gastro-splénique dans le tronc mésentérico-portal se fait à un niveau légèrement sus-jacent à celui de l'abouchement des veines rénales dans la veine cave, légèrement sous-jacent au contraire à celui de la veine surrénale droite; ces points ont de l'importance pour l'établissement des diverses variétés de fistules d'Eck.

Il reçoit, environ à mi-hauteur du pédicule hépatique, une ou plus souvent *deux veines pancréatico-duodénales supérieures* : nous avons remarqué que, quand elles étaient deux, elles étaient habituellement au même niveau, l'une masquant l'autre et risquant de la faire méconnaître. Pour dénuder ces veines, il faut dégager le tronc porte de haut en bas, sinon on risque d'arracher leur implantation. C'est au-dessus d'elles que doit être placée la ligature portale dans la fistule d'Eck vraie : l'un de nous a en effet montré les résultats tous différents de la fistule d'Eck avec ligature sous-pancréatico-duodénale.

Quant à la grêle *veine pylorique*, elle nous a paru le plus souvent se jeter dans la branche de terminaison gauche du tronc porte. Théoriquement donc la ligature du tronc porte, même au-dessus des pancréatico-duodénales supérieures, laisse échapper un affluent portal ; en pratique, jamais dans nos fistules d'Eck nous ne l'avons vue dilatée et sa ligature paraît un complément inutile.

Le tronc porte se termine par *bifurcation* à l'extrémité droite du hile du foie.

La branche terminale droite, très courte, se divise presque aussitôt en veine du lobe principal droit et veine du lobe caudé, qui pénètrent aussitôt dans leurs lobes respectifs ; cette branche droite nous a paru de ligature facile.

La branche terminale gauche, très longue, est accolée par la moitié de sa circonférence au tissu hépatique du hile, dont il est très difficile de la séparer : sa ligature est donc difficile. Elle donne par son bord ventral les veines du lobe moyen droit, du lobe carré et du lobe moyen gauche ; par son bord dorsal plusieurs veinules pour le lobule gauche de Spiegel. Elle se termine par la veine du lobe principal gauche, bifurquée. Elle reçoit, outre la veine pylorique, la ou les veines cystiques principales ; aussi même après avoir lié le tronc, et sans avoir à invoquer de reflux, la section de la porte hépatique n'est pas absolument exsangue.

II. Canaux biliaires. — La disposition des canaux biliaires extra-hépatiques est assez particulière.

Le canal cystique est très court, logé tout entier dans le hile du foie, en avant de la branche gauche du tronc porte. Sa ligature correcte est donc difficile, sauf pour le cholédoque proprement dit, car on voit mal où le rejoint le premier canal hépatique : ceci risque de fausser les expériences de ligature du cholédoque où l'on exclut la vésicule biliaire par ligature du canal cystique ; on risque également de lier avec lui les vaisseaux cystiques.

Le canal cystique est rejoint, au bord antérieure de la branche porte gauche, par deux ou trois canaux hépatiques, en général ceux du lobe

moyen droit du lobe carré et du lobe de Spiegel. Nous proposons le nom de *canal hépato-cystique* pour le conduit biliaire qui résulte de cette union, afin de réserver le nom de *cholédoque* à la portion de la voie biliaire qui est commune à tous les canaux hépatiques ; celui-ci se termine au bord mésentérique de la deuxième portion du duodénum, à un ou deux travers de doigt du *genu superius* ; le canal pancréatique principal se termine beaucoup plus bas.

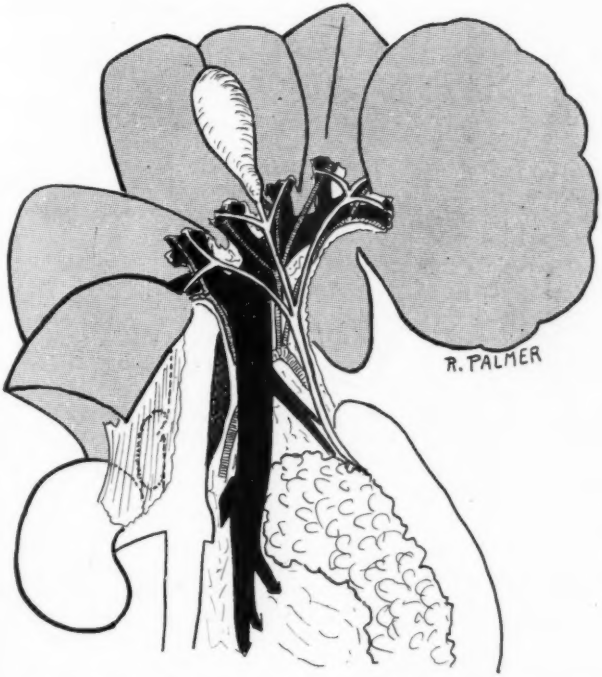

FIG. 1. — Le deuxième duodénum est attiré à gauche. On voit les voies biliaires, la veine porte et le hile du foie.

Les canaux hépatiques sont en nombre un peu variable et se jettent à des niveaux différents dans le *canal hépato-cystique*. Les uns se jettent dans son bord droit : en général le canal du lobe moyen droit se jette dans l'origine même ; au contraire un canal commun au lobe principal droit et au lobe caudé décrit devant la branche porte droite une crosse, puis descend se jeter à mi-hauteur du pédicule dans la terminaison de l'hépato-cystique. D'autres se jettent dans son bord gauche : en général le canal hépatique du lobe carré se jette dans le début de l'hépato-cystique. Au contraire un canal commun au lobe principal gauche et au

lobe moyen gauche croise en avant la branche portale gauche et descend se jeter dans l'hépato-cystique, à un niveau habituellement supérieur à celui du canal commun des lobes droits.

Le ou les canaux du lobule gauche de Spiegel se terminent de façon très variable. D'ailleurs la disposition des canaux hépatiques est beaucoup moins subordonnée à la division en lobes que celle de la veine porte. Le canal dont la disposition nous a paru la plus constante est celui des lobes principal droit et caudé : ce fait et sa terminaison basse dans le cholédoque en font le canal de choix pour les dérivations partielles de la bile.

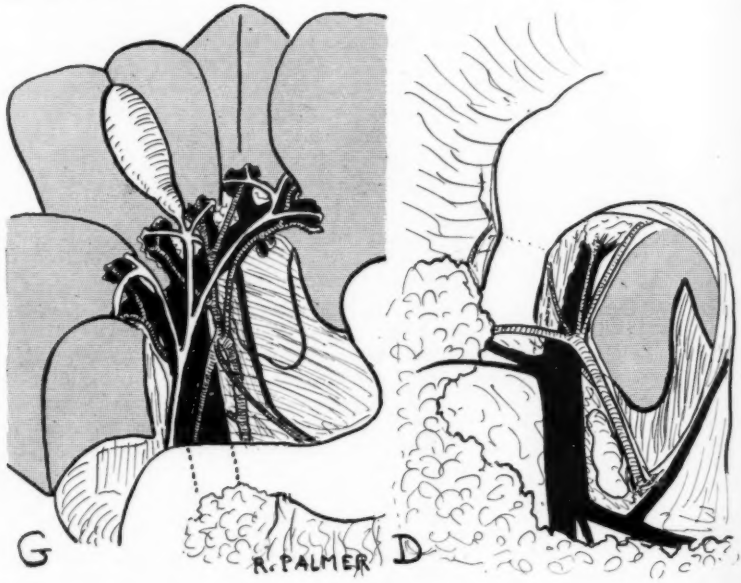

FIG. 2. — A gauche, le premier duodénum est attiré en bas. On voit les voies biliaires et les vaisseaux pyloriques. On devine, à travers la *pars flaccida* du petit épiploon, la courbe de l'artère hépatique.

A droite, le grand épiploon a été effondré, et l'estomac relevé et basculé. On aperçoit directement le lobule gauche de Spiegel du foie, la veine coronaire stomachique et l'artère hépatique. On voit aussi, après dissection, la moitié inférieure du tronc porte.

Les canaux biliaires forment le plan le plus antérieur du pédicule hépatique. La voie biliaire principale est toujours facile à mettre en évidence en tirant sur le duodénum ou sur la vésicule. Quand les organes sont en place, elle croise obliquement le tronc porte de gauche à droite; quand on attire au dehors le deuxième duodénum les organes deviennent parallèles.

Ces canaux sont entourés d'un manchon de graisse vasculaire qui en rend la dissection difficile; il est préférable pour les lier de ne pas trop les dénuder, car on risque la nécrose et la chute du fragment dénudé et un cholépéritoine mortel sur le chien.

III. Artère hépatique. — *L'artère hépatique commune* naît du tronc cœliaque au bord supérieur du pancréas. Elle forme, avec la gastro-duodénale qui lui fait suite, un *tronc hépato-gastro-duodénal* qui décrit dans le pédicule hépatique une *courbe en épingle à cheveux* dont le point le plus proche du hile du foie est environ à la moitié de la hauteur du pédicule hépatique, plus haut ou plus bas, au flanc gauche du tronc portal. L'hépatique commune limite en avant l'extrémité gauche du canal de Winslow.

On aborde avec facilité toute la courbe artérielle par l'arrière-cavité des épiploons, en effondrant la racine gastrique du grand épiploon.

Le tronc hépato-gastro-duodénal donne toujours *au foie* plusieurs artères, dont la disposition est assez variable.

Dans la disposition la plus courante, il donne successivement :

1° *Une artère des lobes droits* : c'est la plus constante et aussi la plus méconnue, car elle naît très bas, souvent près de l'origine de l'hépatique commune, et croise obliquement la face postérieure du tronc porte pour apparaître au bord droit de sa bifurcation ; elle vient se distribuer généralement devant la branche portale droite aux lobes caudé et principal droit ;

2° *Une artère des lobes gauches* : assez constante, elle naît du sommet de la courbe en épingle à cheveux et se dirige obliquement vers l'extrémité de la branche portale gauche, devant laquelle elle donne au lobe principal gauche et, inconstamment, au lobule gauche de Spiegel et au lobe moyen gauche ;

3° *Une artère des lobes moyens* : assez variable, elle naît également du sommet de la courbe et croise aussi la face antérieure de la branche portale gauche. Divisée à une hauteur très variable, elle donne habituellement l'artère du lobe moyen droit, celle du lobe carré (d'où naît le plus souvent l'artère cystique), celle du lobe moyen gauche et parfois une bande sus-portale pour le lobule gauche de Spiegel. C'est aussi au sommet de la courbe que naît *l'artère pylorique*, qui peut être simple ou double, ou naître de l'artère des lobes moyens.

Parmi les variations pouvant avoir une importance expérimentale, signalons seulement les suivantes :

a) On rencontre parfois, au sommet de la courbe en épingle à cheveux, un court *tronc commun* que plusieurs expérimentateurs ont homologué à l'artère hépatique propre de l'homme. Il n'en est rien, car toujours dans ces cas nous avons vu l'artère des lobes droits naître isolément et bas de l'hépatique commune ;

b) Rarement (2/20) nous avons vu l'artère des lobes droits naître par un tronc commun avec l'artère des lobes moyens, et croiser la face antérieure de la bifurcation portale ;

c) La vascularisation artérielle du lobule gauche de Spiegel nous a paru très variable ;

d) D'autres branches accessoires peuvent encore naître des deux branches de l'anse artérielle.

Il ressort de ce qui précède que, pour supprimer au foie tout son apport artériel, il faut lier soigneusement :

1° L'hépatique commune à son origine même ;

2° La gastro-duodénale avant sa division ;

3° La pylorique.

En pratique expérimentale, on remplace habituellement cette dernière par la ligature des branches hépatiques naissant du sommet de l'épingle à cheveux. Il faut se rappeler que, même après cela, il est possible qu'il vienne au foie des rémuscules artériels, branches des artères diaphragmatiques.

IV. Les nerfs. — Les nerfs, gros et nombreux, ont un trajet en épingle

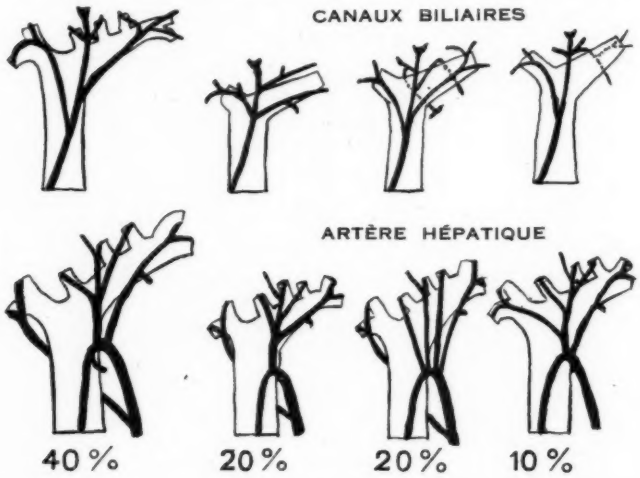

Fig. 3. — *En haut*, la disposition habituelle et les dispositions plus rares des canaux biliaires.
En bas, la disposition habituelle et les dispositions plus rares de l'artère hépatique.

à cheveux analogue à celui de l'artère, les autres au-dessus, les uns pré-, les autres rétro-artériels. A l'origine, il semble le plus souvent y avoir deux nerfs partant du ganglion semi-lunaire droit.

V. Les rapports. — Mieux qu'une longue description les figures montreront la situation respective des organes :

1° Quand le deuxième duodénum est attiré à gauche (position opératoire pour intervenir sur la veine porte et le cholédoque) ;

2° Quand le premier duodénum est attiré en bas (position opératoire pour intervenir sur le hile même du foie) ;

3° Quand, après avoir effondré le grand épiploon, l'estomac a été relevé et basculé (position pour intervenir sur l'artère hépatique).

(Travail de Laboratoire de Pathologie expérimentale et comparée.)

A PROPOS D'UN ÉPITHÉLIOMA PRIMITIF DU FOIE RÉVÉLÉ PAR UNE MÉTASTASE VERTÉBRALE

par

P. Brodin, M. Bolgert et A. Placa.

La révélation de certains épithéliomas cliniquement latents par une métastase osseuse, est un fait actuellement classique ; on en a signalé de nombreux exemples à propos des hypernéphromes, de certaines tumeurs thyroïdiennes désignées autrefois improprement sous le nom de « goitre métastatique bénin ». Le fait est au contraire des plus exceptionnels au cours de l'évolution d'autres néoplasmes, en particulier des cancers primitifs du foie ; les métastases, lorsqu'elles apparaissent, se manifestent en général plus ou moins longtemps après la tumeur primitive.

C'est pourquoi il nous a semblé intéressant de rapporter l'observation suivante :

M. Bourgu... (Joseph), âgé de quarante-sept ans, entre au service de médecine des ménages, salle Widal, le 30 mai 1933, pour des phénomènes douloureux extrêmement intenses, siégeant dans les membres inférieurs.

Le début remonte à deux mois auparavant : les douleurs localisées d'abord dans la région lombo-fessière gauche, à la face externe de la cuisse et dans le pied du même côté, ne tardent pas — au bout de quelques semaines — à devenir bilatérales. Ce sont des sensations de « tiraillements » exaspérés par le froid, la chaleur du lit, les mouvements plus ou moins permanents, mais s'exagérant nettement par paroxysmes.

Le salicylate de soude reste sans action, et tous les phénomènes s'étant accentués après une crise particulièrement intense, le malade entre alors dans le service.

L'examen neurologique reste presque négatif : pas de modification des réflexes, pas de troubles de la sensibilité, absence de point de Valleix et des signes de Lasègue et de Bonnet. Le seul élément objectif est constitué par une hypotonie musculaire, prédominant à gauche et portant sur les quadriceps.

La marche est pénible; la flexion du tronc est très réduite par contracture volontaire de défense des masses sacro-lombaires. La colonne vertébrale est d'aspect normal. Par ailleurs, l'examen somatique est totalement négatif : le cœur, les poumons sont normaux; le *foie* déborde légèrement les fausses côtes, mais sa consistance est normale, sa palpation non douloureuse; il n'existe ni subictère, ni troubles digestifs et l'appétit est normal.

Dans les antécédents on ne retrouve que deux faits notables : ce sont, en 1917, une période de troubles dyspeptiques paraissant liés à des excès éthyliques et, en 1932, une arthrite du genou droit d'étiologie gonococcique possible ayant complètement guéri.

Les différents examens restent négatifs : urines et formules sanguines normales. Bordet-Wassermann négatif. Les radiographies de la colonne lombaire ne montrent alors qu'une sacralisation de L 5.

Malgré la thérapeutique (salicylate de soude à haute dose, électrargol, lait), les douleurs restent aussi vives, s'exagérant par accès vers 5 heures ou 6 heures du soir.

Une ponction lombaire pratiquée au début de juillet ramène un liquide franchement pathologique avec hypercytose et albuminose.

M. Lhermitte, qui examine le malade à ce moment, conclut à une irritation des plexus lombo-sacrés, d'origine indéterminée, et conseille un traitement radiothérapique nécessitant le transfert du malade à Necker, dans le service de M. Laederich, à l'extrême obligeance duquel nous devons la fin de l'histoire clinique.

Les signes neurologiques s'étaient un peu modifiés : outre l'hypotonie, il existe maintenant une atrophie légère du membre inférieur gauche et une diminution du réflexe rotulien gauche. Le *foie* paraît augmenté nettement de volume, débordant de deux travers de doigt les fausses côtes; sa consistance est ferme et l'examen des urines révèle la présence de quantités importantes d'urobiline.

Vers le 10 juillet, un léger ictère apparaît et le foie s'hypertrophie encore plus nettement, surtout aux dépens de son lobe droit.

Une nouvelle radiographie de la colonne lombaire montre alors des modifications nettes de la quatrième lombaire, qui est sensiblement normale de face, mais présente sur le cliché de profil un tassement considérable et un aspect pommelé, imposant le diagnostic de cancer vertébral secondaire.

En dépit du traitement radiothérapique institué, l'évolution se poursuit durant les trois mois suivants. Le foie devient très volumineux, atteignant 23 centimètres cubes sur la ligne mamelonnaire, de consistance très dure, de surface irrégulière ; une paraplégie flasque apparaît, des phénomènes pulmonaires se manifestent, traduisant des métastases que la radiographie confirme, et le sujet meurt cachectique le 10 novembre.

Autopsie. — A l'ouverture de l'abdomen, très peu d'ascite. *Le foie*, volumineux, pesant 2 kgs 5, de coloration jaune, infiltré de bile, présente un gros noyau blanchâtre, du volume de deux poings, siégeant dans le lobe droit et n'affleurant pas la surface. A la coupe, il apparaît de consistance ferme et de contours relativement limités.

Il existe en outre de nombreux nodules, du volume moyen d'une noisette, situés à la périphérie de la tumeur primitive, d'autant plus nombreux et groupés qu'ils sont plus proches d'elle, et donnant l'impression de métastases sur place à partir de la tumeur primitive. Le lobe gauche est presque respecté. En outre tout le parenchyme hépatique restant est nettement *cirrhotique*.

La rate est grosse et de consistance fibreuse.

Les poumons sont infiltrés de nodules métastatiques. Il existe encore des métastases hémorragiques dans le psoas; *la quatrième lombaire* est d'aspect vermoulu et totalement détruite.

L'examen histologique n'a pu malheureusement porter que sur la région néoplasique du foie.

Le tissu hépatique se montre profondément remanié et est constitué par des plages plus ou moins arrondies d'un tissu hyperplasique franchement éosinophile, isolées les unes des autres par des travées de tissu collagène, des plages fortement séreuses et quelques zones de nécrose.

Les plages d'hyperplasie se présentent avec un aspect variable.

Tantôt elles affectent l'aspect d'un nodule purement adénomateux, à type trabéculaire, constitué par des travées anastomosées de cellules volumineuses fortement éosinophiles, polyédriques ou quadrangulaires, ou légèrement effilées. La disposition générale est assez franchement radiaire; le centre du nodule est inconstamment occupé par une veine sus-hépatique. Les sinusoïdes normaux sont remplacés par les capillaires : de place en place, entre l'endothélium et les cellules, on peut distinguer un fin réseau de collagène. Tantôt l'aspect de ces nodules est beaucoup plus atypique; les cellules de forme et d'aspect plus variables se groupent en cordons pleins ou creusés d'une lumière centrale ou excentrique, entre lesquels on peut reconnaître un fin treillis conjonctif. Il en résulte soit un aspect franchement acineux, soit l'apparence d'un noyau plein, s'étant creusé secondairement. Le volume respectif de ces formations est très inégal. En outre, en de nombreux points, les atypies cellulaires sont évi-

dentes : cellules volumineuses, à noyaux monstrueux, hydropiques ou présentant des caryocinèses anormales. L'aspect réalisé est celui d'un épithélioma à type vésiculeux.

Enfin, dans certains nodules, les cellules sont tassées sans aucune ordination, affectant en un point une disposition vaguement trabéculaire, en un autre une disposition de type acineux, ou se disposant en boyaux pleins. Les atypies cellulaires sont alors maxima avec présence de véritables plasmodes gigantesques à noyaux bourgeonnants.

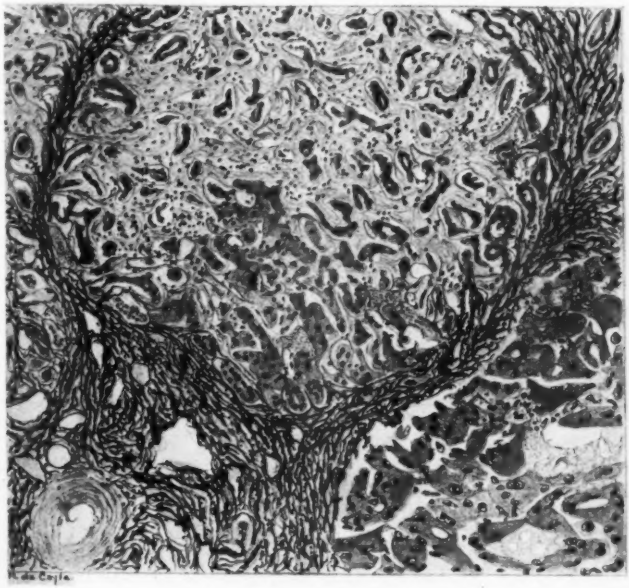

Epithélioma du foie et cirrhose.

En haut, un anneau de cirrhose mutilante, présentant à sa partie supérieure des néo-canalicules biliaires, à sa partie inférieure une formation adénomateuse; en bas et à droite, un fragment de nodule épithéliomateux à type vésiculeux.

Quelques-unes de ces formations sont frappées de nécrose, d'autres sont partiellement le siège d'hémorragies.

Souvent les anneaux de collagène entourant les nodules épithéliomateux paraissent envoyer à l'intérieur de ces derniers des expansions fibreuses. Ces anneaux sont richement vascularisés et de place en place on y retrouve quelques espaces portes plus ou moins altérés. Certains vaisseaux contiennent dans leur lumière des cellules néoplasiques.

Quant aux plages de tissu scléreux, leur aspect est bien spécial : limitées également par des anneaux de collagènes très dense, en tout point comparables aux précédents, elles sont constituées à leur intérieur par un abondant feu-

trage de fibrilles colorées en gris bleuté par le trichrome Masson, ayant donc l'allure d'un conjonctif jeune. Entre ses mailles on retrouve des traces de travées hépatiques, formées de quelques cellules étirées à noyau mal coloré ou se présentant avec l'aspect de pseudo-canalicules biliaires. Il s'agit donc là d'une cirrhose extrêmement mutilante. Par endroits, au sein même de cette cirrhose, on trouve des petits nodules de cellules en pleine hyperplasie adénomateuse, mais sans atypie cellulaire, tout à fait comparables, au volume près, aux nodules adénomateux précédemment décrits.

En résumé, il s'agit donc d'un épithélioma primitif du foie de type polymorphe, associé à des lésions de cirrhose mutilante et de prolifération adénomateuse, vraisemblablement secondaire à cette cirrhose.

Cette observation nous a paru intéressante à un double point de vue clinique et anatomo-pathologique.

Cliniquement, en effet, pendant longtemps, rien n'a attiré l'attention sur le foie ; les signes observés, liés à la métastase vertébrale, étaient ceux d'une radiculite extrêmement douloureuse et très pauvre en symptômes objectifs, sans signes médullaires associés, et ayant tardivement évolué vers une paraplégie flasque. L'état général a été remarquablement conservé pendant une longue période. L'augmentation de volume du foie ne s'est manifestée que très tardivement, cinq mois après les premiers symptômes, trois mois avant la mort. Ce sont là des faits exceptionnels au cours des tumeurs primitives du foie.

Nous n'avons pu relever dans la littérature que quelques cas analogues. Karajannopoulos (1) a rapporté l'histoire d'un sujet porteur d'une tumeur de la clavicule, qui s'est montré histologiquement constituée par un épithélioma cylindro-cubique à disposition tubulaire ; la charpente conjonctive était très grêle et il existait de fins capillaires périphériques. L'ensemble évoquait l'aspect d'une tumeur métatypique du foie. Ce malade mourut effectivement avec les signes de cancer de cet organe. A propos de cette observation, Delbet, dans la même séance, a rappelé deux cas personnels analogues où la métastase était — chose curieuse — également claviculaire.

Au point de vue anatomo-pathologique, notre cas paraît devoir soulever une discussion. S'agit-il ici du développement simultané d'un épithélioma et d'une cirrhose à marche rapide, d'un adéno-cancer avec cirrhose, selon la description de Hanot et Gilbert, ou d'un épithélioma primitif développé sur la lésion adénomateuse d'un foie atteint de cirrhose ancienne ? L'existence d'une grosse rate scléreuse d'une part, l'aspect macroscopique et histologique du foie d'autre part, sont plus en faveur de cette dernière hypothèse ; la tumeur primitive serait constituée par la masse principale qui aurait essaimé autour d'elle des noyaux secondaires, et notre observation se rapprocherait de celle publiée à la Société Anatomique en 1929, par MM. Huguenin et Perrot (2). Dans ce cas comme dans le nôtre, il existait histologiquement à la fois des réactions hyperplasiques à tendances adénomateuses, et un épithélioma à type alvéolaire.

(1) Karajannopoulos : « Sur les tumeurs épithéliales de la clavicule. » (*Bull. Assoc. franç. du Cancer*, 5e année, t. V., séance du 20 mai 1912, p. 90.)

(2) Huguenin et Perrot : « Cancer primitif d'aspect massif sur foie cirrhotique. » (*Soc. Anat. de Paris*, 2 mai 1929.)

Nous voudrions encore insister sur un point : c'est l'épaisseur des anneaux conjonctifs entourant aussi bien les nodules purement adénomateux que les nodules néoplasiques ; si la présence d'expansions fibreuses à l'intérieur de ces derniers représente vraisemblablement des fragments d'anneaux de cirrhose dont le reste a été détruit par l'épithélioma, il n'en subsiste pas moins que ce cancer paraît avoir une tendance marquée à rester localement relativement enkysté. Cette constatation rapprocherait peut-être notre cas de certains aspects décrits par Cathala (1) dans les métastases intra-hépatiques d'un adénome solitaire antérieurement opéré.

L'intensité de cette prolifération conjonctive est vraiment spéciale, et il eût été intéressant de rechercher si elle était la même dans une région cirrhotique, à distance de l'épithélioma.

Toutefois, si la cirrhose paraît antérieure au cancer au point de vue anatomo-pathologique, il n'en reste pas moins que cliniquement le malade n'avait aucunement l'aspect d'un cirrhotique ; quand nous l'avons examiné au début, son état général était parfait, ses fonctions digestives excellentes, le foie semblait normal. Une absence si totale de tout symptôme fonctionnel implique la latence absolue de la cirrhose constatée. En outre, l'évolution ultérieure fut beaucoup plus celle d'un cancer massif que celle d'un adéno-cancer avec cirrhose : en effet cliniquement il n'y a pas eu ni hémorragies ni ascite appréciable, l'âge relativement jeune du sujet est encore un fait assez remarquable.

Cette observation ne fait que souligner une fois de plus la difficulté du problème soulevé par l'existence simultanée de ces deux processus, et il nous paraît hasardeux en définitive d'apporter des conclusions fermes.

A PROPOS DE L'UROGRAPHIE PAR VOIE INTRAVEINEUSE

par

H. Welti, J. Kimpel et M. Garnier.

Les images de l'urographie permettent quelquefois de prévoir avec une grande exactitude les lésions qui seront découvertes au cours de l'intervention chirurgicale. Il en était ainsi dans l'observation suivante:

M. M..., trente-deux ans, vient consulter le 22 septembre 1934 pour troubles vaso-moteurs avec rougeurs de la face et émotivité. Excellent état général. Aucun symptôme urinaire. Aucun antécédent tuberculeux. Tension, 17/10.

28 octobre 1935. — Les troubles vaso-moteurs ont disparu, mais le malade est fatigué.

Examen d'urine. — Présence de pus et de sang. Absence de bacilles de Koch à l'examen direct. Une inoculation au cobaye donne, trois semaines plus tard, un résultat positif.

Examen radiologique (docteur Kimpel). — 1° *Examen direct.* — Gros rein gauche avec bosselure très marquée de son pôle inférieur.

(1) Cathala : « L'adénome solitaire. » (*Thèse de Paris*, 1921.)

2° *Urographie par voie intraveineuse* (fig. 1). — Injection de 50 centimètres cubes de la solution à 30 % de ténébryl. On prend successivement 4 clichés : à la 4e, 10e 15e et 30e minute.

Au point de vue *fonctionnel* : On voit que la sécrétion débute en même temps à droite et à gauche et qu'elle se poursuit parallèlement. Quant à l'excrétion, elle est notablement retardée à gauche, et de plus présente un ralentissement qui fait que les calices sont encore parfaitement injectés à la 30e minute, alors qu'à droite ils ont déjà disparu.

FIG. 1. — *Radiographie dix minutes après injection intraveineuse de ténébryl.*

Au point de vue *morphologique* : On retrouve à gauche le gros rein bosselé. Tous les calices sont dilatés : les deux supérieurs sont parfaitement visibles et réguliers. Le moyen inférieur est allongé. L'intérieur est difficile à individualiser : soit par sa non-visibilité due à sa compression, soit par refoulement en haut et superposition avec le calice sus-jacent. A noter, à l'extrémité de celui-ci, un petit amas de ténébryl pouvant répondre à une petite cavité intraparenchymateuse.

Le bassinet est amputé ou plus exactement filiforme, réduit à un mince canal rigide.

La partie initiale de l'uretère est refoulée par la bosselure du pôle inférieur. Elle est fusiforme et absolument rigide; son aspect est superposable et identique sur les différents clichés.

En regard du pôle inférieur du rein, l'uretère présente un rétrécissement.

Au contraire, dans sa portion pelvienne, il présente une dilatation notable.

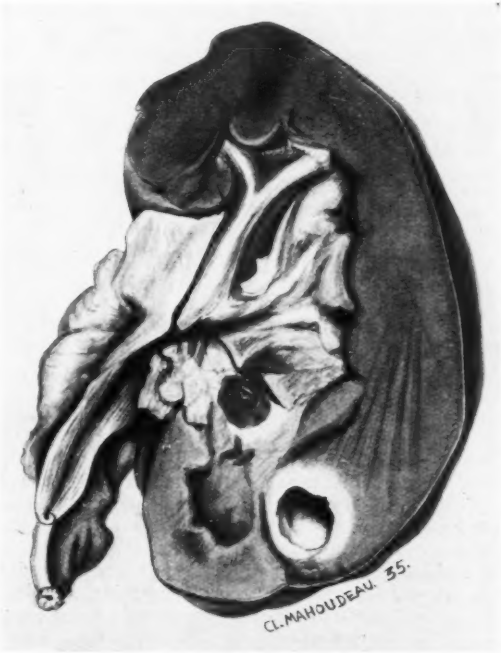

FIG. 2. — *Aspect de la pièce opératoire.*

23 février 1935 (cystoscopie). — Absence de lésions vésicales.

SÉPARATION DES URINES (docteur Bordier). — Par cathétérisme urétéral.

EXAMEN BACTÉRIOLOGIQUE. — Nombreux bacilles de Koch du côté gauche.

EXAMEN FONCTIONNEL. — Rein droit : urée au litre, 17,45; chlorures au litre, 15,79. Rein gauche : urée au litre, 13,92; chlorures au litre, 8,19.

6 mars 1935. — Le pôle inférieur du rein gauche — malgré l'obésité du malade — est perceptible à la palpation.

NÉPHRECTOMIE (H. Welti). — Par voie lombaire.

EXAMEN DE LA PIÈCE OPÉRATOIRE (fig. 2). — Les lésions sont celles que la radiographie permettait de prévoir.

Extérieurement : Bosselure importante du pôle inférieur du rein avec granulations à sa surface. La graisse périrénale adhère au rein et l'uretère était refoulé vers la ligne médiane.

Après ouverture du rein et de l'uretère. — 1° Au point de vue *fonctionnel* : Il est facile de comprendre le retard à l'excrétion rénale. En effet le calibre de l'uretère dans son segment initial est rétréci par envahissement de sa paroi. A son contact il existe une gangue lipomateuse qui se prolonge dans le hile du rein.

2° Au point de vue *morphologique* : Les lésions sont l'image de l'urographie. Les calices supérieurs sont normaux. Au niveau du calice moyen on retrouve la petite cavité opaque des radiographies. Cette cavité répond à une caverne dont les parois sont calcifiées.

Le pôle inférieur du rein est occupé par deux cavités; l'une à contenu séreux et grumeleux, l'autre à contenu caséeux qui se prolonge derrière le calice moyen inférieur.

Le bassinet, refoulé par une masse lipomateuse, est réduit à un mince canal.

La partie initiale de l'uretère est refoulée vers la ligne médiane par le pôle inférieur du rein augmenté de volume, et les lésions de l'uretère sont celles notées sur les urographies.

Les images radiologiques, après injection intraveineuse de ténébryl, étaient particulièrement démonstratives.

Il est probable qu'une pyélographie n'aurait pas donné de renseignements aussi précis. La partie initiale de l'uretère était rétrécie et la substance opaque aurait mal injecté un bassinet filiforme. Au contraire, l'obstacle à l'excrétion rénale a donné plus de netteté aux images après injection intraveineuse.

Les renseignements de l'urographie ont été utiles au cours de la néphrectomie. Après libération du pôle supérieur du rein et ligature de son pédicule, le pôle inférieur a été extériorisé avec soin en évitant l'ouverture des cavités abcédées. L'uretère envahi dans son segment initial a été lié le plus bas possible. L'absence de lésions au niveau de la partie inférieure de l'uretère nous a conduits à l'abandonner au fond de la plaie après ligature sans l'amarrer à la paroi.

Ainsi l'urographie, qui ne saurait en aucun cas se substituer à une séparation des urines, a permis de prévoir certains détails de technique opératoire.

QUELQUES REMARQUES SUR LA DISPOSITION DES BRANCHES HÉPATIQUES DE LA Xe PAIRE DANS LES CAS DE DUPLICITÉ DE L'ARTÈRE HÉPATIQUE

par

P. Cordier et P. Coulouma.

Au cours de nos recherches sur la terminaison des pneumogastriques chez l'homme adulte, notre attention a été retenue par la disposition particulière des branches que ces nerfs envoient au foie dans les cas de duplicité de l'artère hépatique.

Il nous a paru intéressant de souligner ici les relations qui existent

entre la distribution nerveuse et vasculaire, surtout en raison de la rareté du dédoublement de l'artère hépatique.

Nous décrirons brièvement les quatre figures (1), qui répondent chacune à un type différent dans la configuration nerveuse, puis nous tirerons de cette étude des conclusions d'ordre strictement anatomique :

TYPE I. — *Artère anormale du lobe droit. Branche du tronc cœliaque recevant un filet du X dorsal* (1 cas sur 30 dissections) (fig. 1). — Parmi les nerfs qui accompagnent l'hépatique principale, née du tronc cœliaque, le pneumogastrique dorsal fournit deux filets, l'un rétro-artériel, ce dernier s'anastomosant au voisinage du hile avec les branches du nerf gastro-hépatique du X ventral.

L'artère hépatique anormale a plusieurs éléments nerveux satellites qui tirent leur origine du X dorsal et surtout du ganglion semi-lunaire droit.

TYPE II. — *Artère anormale du lobe droit. Branche de la mésentérique supérieure avec filets satellites du X dorsal* (3 cas sur 30 diss.) (fig. 2). — Il existe, en plus des rameaux hépatiques du plexus solaire qui accompagnent les deux artères et qui n'ont pas été figurés pour simplifier le schéma, *des branches* très nettes *du X dorsal.*

Un premier tronc inférieur se divise, en dedans du bord gauche de la veine porte, en deux rameaux : *l'un* suit la face antérieure de l'hépatique principale et s'anastomose au voisinage du hile avec le nerf hépatique du X ventral (comme dans la fig. 1), *l'autre* longe la face antérieure de l'artère anormale, en position rétro-porte.

Un deuxième tronc, supérieur, passe en arrière de la veine porte : il fournit un nerf qui suit la face postérieure du canal hépatique rétro-porte et deux branches qui cheminent à la face postérieure de l'artère anormale.

TYPE III. — *Artère anormale du lobe gauche. Branche de la coronaire stomachique avec plexus du X ventral* (3 fois sur 30 diss.) (fig. 3). — Ce qui frappe au premier abord sur cette figure, c'est une richesse nerveuse incomparable. Les anastomoses entre le pneumogastrique et le sympathique sont nombreuses, et il est bien certain qu'une systématisation ne peut être qu'artificielle.

Néanmoins on peut dire que l'artère hépatique principale reçoit ses nerfs à la fois du plexus solaire et du X dorsal.

Par contre, l'artère anormale les reçoit presque exclusivement du X ventral. Ce nerf forme en effet, au niveau du cardia, une véritable lame nerveuse fenêtrée, qui donne naissance à deux courants principaux : l'un pour l'estomac, l'autre pour le foie. C'est ce dernier qui entoure dans ses mailles l'artère hépatique anormale.

TYPE IV. — *Artère anormale du lobe gauche. Branche de la coronaire stomachique avec plexus des rayons X dorsal et ventral* (1 fois sur 30 diss.) (fig. 4). — Le plexus de l'hépatique principale est surtout d'origine solaire et ne reçoit qu'une fine branche du X dorsal. Par contre l'artère anormale reçoit des nerfs du plexus solaire et des pneumogas-

(1) Les branches vasculaires du plexus solaire ont été partiellement ou totalement supprimées pour alléger les figures.

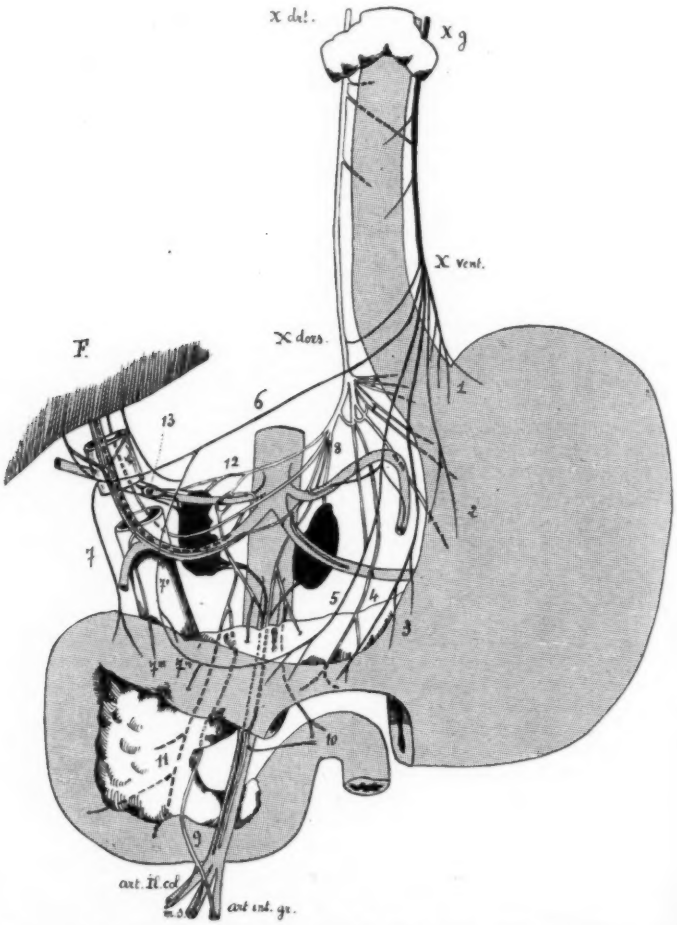

FIG. 1. — *Les branches terminales des X dorsal et ventral. Plexus hépatique d'origine vago-solaire autour de l'artère hépatique anormale du lobe droit, branche du tronc cœliaque* (1 fois sur 30).

1, 2, *3*, rameaux gastriques antérieurs (sup., moy., inf.). — *4*, nerf principal postérieur de la petite courbure. — *5*, nerf principal antérieur de la petite courbure formé par les X ventral et dorsal. — *6*, nerf hépatique du X ventral. — *7* et *7'*, rameau duodénal et pylorique du nerf hépato-duodéno-pylorique (X ventral). — *7''*, anastomose entre les rameaux *5* et *7'*. — *7'''*, filet duodénal de la branche hépatique du X dorsal. — *8*, branche terminale du X dorsal. — *9*, nerf mésentérique supérieur du X dorsal. — *10*, rameau de l'angle duodéno-jéjunal (X dorsal). — *11*, rameaux duodéno-pancréatiques. — *12*, rameau solaire droit du X dorsal. — *13*, plexus hépatique d'origine solaire autour de l'artère hépatique anormale.

triques ventral et dorsal. On peut dire qu'il existe deux troncs nerveux à destinée hépatique qui se détachent, au niveau du cardia, l'un du X ventral, l'autre du X dorsal, et qui vont s'anastomoser autour de l'artère hépatique anormale.

QUELQUES REMARQUES S'IMPOSENT. — 1° Le plexus de l'artère princi-

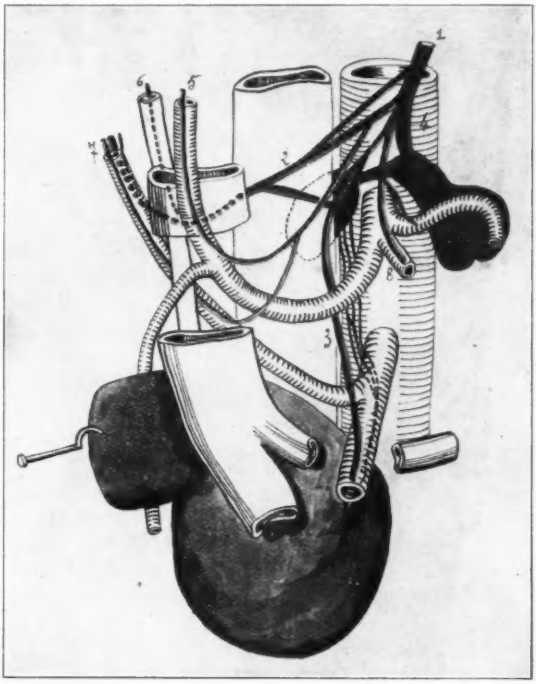

FIG. 2. — *Terminaison du X dorsal. Plexus hépatique formé autour de l'hépatique anormale par le X dorsal et le plexus solaire* (3 fois sur 30). (Les rameaux hépatiques du plexus solaire n'ont pas été représentés pour alléger le schéma.)

1, X dorsal. — *2*, branches hépatiques. — *3*, branche mésentérique supérieure. — *4*, puissante anastomose pour le ganglion cœliaque gauche. — *5*, hépatique normale pour le lobe gauche. — *6*, canal hépatique et son nerf satellite. — *7*, hépatique anormale et ses nerfs venus du X dorsal. — *8*, branche splénique du X dorsal.

N. B. — La distribution du X ventral ne présentait rien de particulier. Il existait un nerf gastro-hépatique normal comme dans le cas de la figure 1.

pale, branche du tronc cœliaque, conserve, dans les cas de duplicité artérielle, sa constitution normale. Il est formé par des branches du ganglion

semi-lunaire droit et du X dorsal, et s'anastomose au voisinage du hile avec les nerfs hépatiques du X ventral.

2° Les nerfs satellites de l'*artère anormale du lobe droit* (branche de la mésentérique supérieure, 3 fois sur 30, ou du tronc cœliaque, 1 fois sur 30), reçoivent *uniquement* — en dehors des filets solaires — *des branches du X dorsal.*

3° Les nerfs qui accompagnent *l'artère anormale du lobe gauche* (branche de la coronaire stomachique, 4 fois sur 30) tirent leur origine

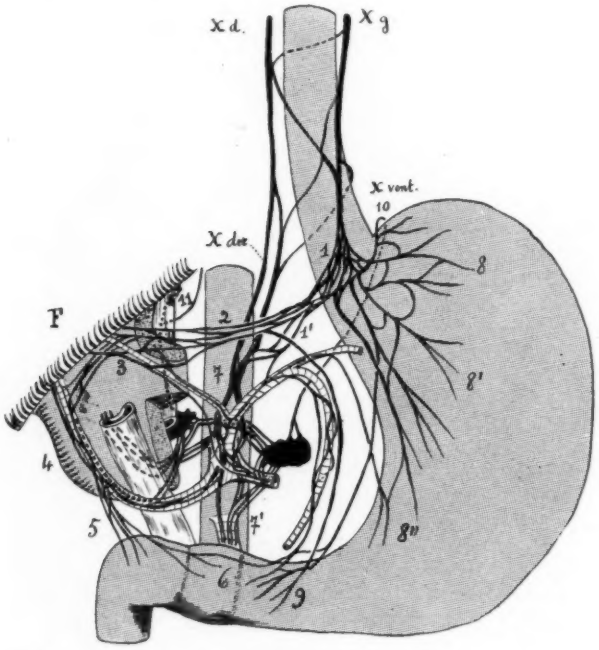

FIG. 3. — *Branches terminales des X ventral et dorsal. Plexus hépatique formé par le X ventral autour de l'artère hépatique anormale branche de la coronaire stomachique* (3 fois sur 30).

1, lame étalée du X ventral. — *1'*, ses branches coronaires et anastomotiques pour les rameaux solaires du X dorsal. — *2*, ses filets hépatiques. — *3*, plexus hépatique du X ventral et ses anastomoses pour le plexus hépatique de l'artère hépatique normale. — *4*, plexus hépatique normal. — *5*, ses nerfs duodéno-pyloriques. — *6*, anastomose des nerfs duodéno-pyloriques avec les nerfs gastriques du plexus coronaire et le nerf principal antérieur de la petite courbure. — *7*, rameau solaire du X dorsal. — *7'*, nerfs mésentériques supérieurs fournis par le X dorsal et le grand semi-lunaire. — *8*, *8'*, *8''*, nerfs gastriques antérieurs (sup., moy., inf.). — *9*, nerf principal antérieur de la petite courbure. — *10*, rameau solaire gauche du X ventral. — *11*, nerf hépatique du plexus diaphragmatique inférieur droit.

du plexus solaire, *mais surtout du X ventral* (3 fois sur 30) ou des *X ventral et dorsal* (1 fois sur 30).

4° Le pneumogastrique est donc capable de se comporter comme le

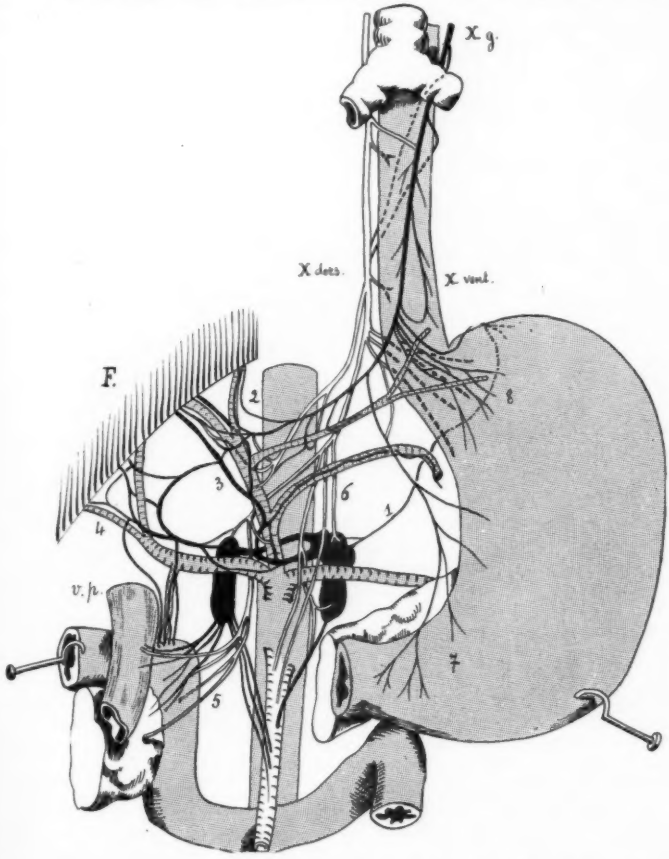

FIG. 4. — *Branches terminales des X ventral et dorsal. Artère hépatique anormale, branche de la coronaire stomachique et son plexus formé par des branches des X ventral et dorsal et du grand semi-lunaire droit* (1 fois sur 30).

1, rameau solaire gauche du X ventral. — *2*, plexus formé autour de l'artère hépatique gauche par les X dorsal et ventral. — *3*, nerf hépatique du grand semi-lunaire. — *4*, plexus hépatique de l'artère hépatique droite. — *5*, rameaux du X dorsal pour le *genu superius*, la tête du pancréas et la veine porte. — *6*, branches solaire et mésentériques du X dorsal. — *7*, nerf principal antérieur de la petite courbure formé par des branches des X dorsal et ventral. — *8*, branches gastriques ventrales supérieures.

sympathique, d'escorter les vaisseaux et de suppléer même dans ce rôle le sympathique déficient. D'après ces données on pourrait être tenté de dire évidemment que le pneumogastrique n'est que du sympathique. Ressemblance ne signifie pas cependant identité, et nous estimons qu'il faut encore accumuler des faits avant de s'abandonner à une interprétation définitive qui paraît encore à l'heure actuelle prématurée.

Pour conclure, nous dirons :

Que dans les cas de *duplicité artérielle*, il y a *duplicité nerveuse* : ceci est vrai pour les nerfs du foie comme nous l'avons signalé pour les nerfs du rein,

Que le X ventral, seul ou doublé du X dorsal, constitue à l'artère anormale du lobe gauche un *plexus plus riche* que celui qui provient du plexus solaire et, d'autre part, *aussi riche* que celui fourni par ce dernier plexus et le X dorsal à l'hépatique unique ou dans les divers cas de duplicité, soit à l'artère principale, soit à l'artère anormale du lobe droit.

(Travail du Laboratoire d'Anatomie de Lille.
Directeur : professeur Cordier.)

LES RAMEAUX SOLAIRES DROIT ET GAUCHE DU PNEUMOGASTRIQUE VENTRAL. LEURS RELATIONS AVEC LES PLEXUS DIAPHRAGMATIQUES INFÉRIEURS

par

P. Cordier et P. Coulouma.

Les classiques ne signalent que l'existence de rameaux gastro-hépatiques du X ventral.

Cependant déjà, en 1932, Thomas et Debeyre (*C. R. Ass. Anat.*) écrivaient : « Dans 2 de nos dissections sur 11, une disposition curieuse du X gauche, très nette dans un cas, nous a intrigués. De l'angle gauche de la lame pré-œsophagienne du X antérieur se détachait une série de fibres qui contournaient l'œsophage au niveau de l'encoche gastro-œsophagienne pour s'étaler sur le pilier diaphragmatique, gagner le hile rénal, le plexus splénique et l'angle duodéno-jéjunal. »

En 1933, Botar (*An. Anat. Path.*, t. X, n° 8) signale qu'il a rencontré une fois un rameau solaire gauche du X ventral chez l'homme.

En 1934, nous-mêmes insistions sur l'importance de ce rameau (Coulouma : *C. R. Ass. Anat.*) rencontré 7 fois sur 15 adultes et 3 fois sur 5 fœtus.

Aujourd'hui, nous affirmons sa grande fréquence, puisque nous l'avons mis nettement en évidence 14 fois sur 30 adultes et 8 fois sur 18 fœtus, soit dans près de la moitié des cas.

Il nous paraît donc mériter une mention spéciale et nous verrons que l'on peut d'ailleurs préciser, au point de vue anatomique, sa véritable signification.

Voici d'abord sa description :

Toujours unique et de calibre variable, le rameau que nous quali-

fions de « *solaire gauche* » se détache du X ventral au niveau du cardia, contourne l'encoche œsophago-gastrique, puis, accolé au diaphragme, gagne le ganglion semi-lunaire gauche (fig. 1, 2, 3).

Dans son trajet, nous l'avons vu donner toujours des filets à la

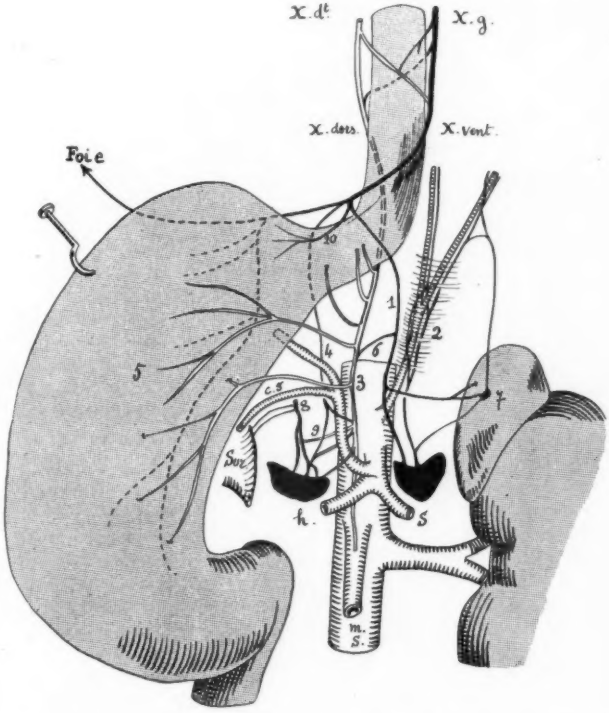

FIG. 1. — *Branches terminales des X dorsal et ventral. Rameau solaire gauche et corono-solaire droit du X ventral.*

1, rameau solaire gauche du X ventral. — *2*, nerf diaphragmatique inférieur gauche isolé du précédent par une toile fibro-celluleuse. — *3*, branche mésentério-solaire du X dorsal. — *4*, rameau corono-solaire droit du X ventral. — *5*, rameaux gastriques postérieurs. — *6*, anastomose de la branche terminale du X dorsal et du rameau solaire gauche du X ventral. — *7*, petit ganglion surrénal. — *8*, plexus diaphragmatique inférieur droit. — *9*, anastomose du X dorsal et du plexus diaphragmatique inférieur. — *10*, nerf de la grosse tubérosité.

grosse tubérosité, parfois à la surrénale gauche et au péritoine, le plus souvent au diaphragme et au plexus diaphragmatique inférieur gauche.

Ce sont précisément les relations de ce plexus avec le rameau solaire,

qui vont nous permettre de fixer la signification de ce dernier. C'est ainsi que l'on peut observer 3 types de disposition chez l'adulte :

TYPE I (6 diss.) (fig. 1). — Le rameau solaire chemine isolément jusqu'au ganglion, séparé de l'artère diaphragmatique inférieure gauche et de ses nerfs par une toile fibro-celluleuse; il paraît ainsi acquérir une personnalité propre. Nous l'avons vu sur 2 pièces fournir 1 ou 2

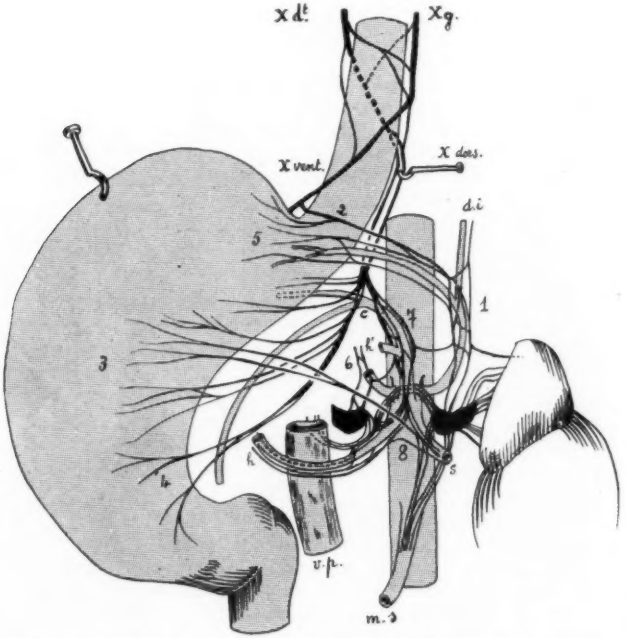

FIG. 2. — *Branches terminales du X dorsal. Rameau solaire gauche du X ventral.*

1, plexus diaphragmatique inférieur gauche. — *2*, rameau solaire gauche du X ventral et son rameau de la grosse tubérosité. — *3*, branches gastriques dorsales (sup., moy., inf.). — *4*, nerf principal postérieur de la petite courbure. — *5*, rameaux gastriques du plexus diaphragmatique inférieur. — *6*, plexus diaphragmatique inférieur droit et son anastomose avec les branches solaires du X dorsal. — *7*, branches solaires du X dorsal. — *8*, branches hépato-mésentériques du X dorsal. — *d. i.*, artère diaphragmatique inférieure gauche naissant du tronc cœliaque et ses rameaux gastriques. — *c.*, *h.*, *s.*, *m. s.*, artères coronaire stomachique, hépatique, splénique, mésentérique supérieure. — *h'* artère hépatique accessoire.

filets surrénaux et d'autre part échanger une anastomose 3 fois avec la terminaison du X dorsal, et dans tous les cas avec un nerf diaphragmatique inférieur.

Type II (6 diss.) (fig. 2). — Le rameau solaire dans la moitié inférieure de son trajet fait indiscutablement partie du plexus diaphragmatique inférieur gauche. Nettement individualisé à son origine, c'est lui qui fournit le rameau de la grosse tubérosité, mais en bas c'est du plexus que se détachent 2 fois un filet surrénal et 2 fois une anastomose pour le X dorsal.

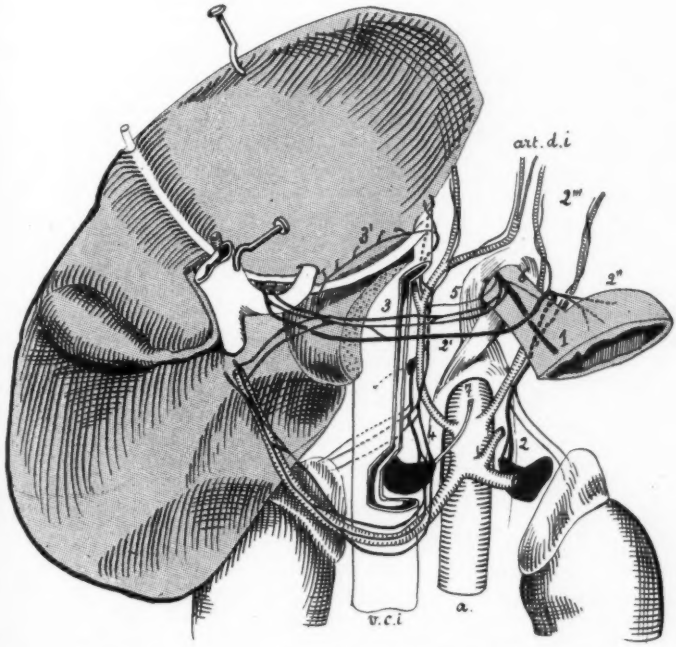

Fig. 3. — *Rameau hépato-solaire droit du X ventral. Rameau hépatique du plexus diaphragmatique inférieur gauche.*

1, X ventral. — 2, nerf diaphragmatique inférieur gauche. — *2'*, sa volumineuse branche hépatique. — *2''*, ses filets gastriques. — *2'''*, ses rameaux phréniques. — *3*, nerfs hépatiques du X ventral. — *3'*, rameau hépato-solaire droit du X ventral qui aboutit, après un trajet rétrocave, au ganglion semi-lunaire droit par l'intermédiaire du plexus *(4)* diaphragmatique inférieur droit. — *5*, anastomose du X ventral avec le plexus diaphragmatique inférieur. — *6*, anastomose du X ventral avec la branche hépatique du nerf diaphragmatique inférieur gauche. — *7*, terminaison du X dorsal.

Type III (2 diss.) (fig. 3). — On peut suivre à partir du ganglion semi-lunaire gauche *un nerf très volumineux*, qui suit l'artère diaphragmatique inférieure, abandonnant dans un cas 2 filets à la surrénale, et qui se dirige vers le cardia. A ce niveau, il fournit le nerf

de la grosse tubérosité et des branches vasculaires diaphragmatiques, puis contourne l'encoche œsophago-gastrique et continue son trajet, *sans diminuer de volume*, jusqu'au hile du foie, où il s'unit aux nerfs hépatiques du X ventral. *Cependant*, sur la face antérieure de l'œsophage abdominal, *il échange avec le X ventral une anastomose*, très fine, dont nous soulignons toute l'importance.

En effet, on peut admettre que le segment du rameau hépatique du plexus diaphragmatique inférieur, sous-jacent à cette anastomose, constitue avec cette dernière *un rameau solaire gauche*. Quant au segment sus-jacent, il peut être dès lors considéré comme un *simple rameau hépatique* du X ventral.

Toutefois, si l'on tient compte d'une part que cette anastomose est très fine, d'autre part qu'elle peut manquer, — alors qu'il existe le même rameau hépatique du plexus diaphragmatique inférieur gauche (2 fois sur 30 diss.), — il est facile de comprendre la large part que prend ce plexus dans la constitution du rameau solaire gauche du X ventral.

Il semblerait donc plus logique de parler, plutôt que d'un rameau solaire du X ventral, d'une anastomose du plexus diaphragmatique inférieur gauche, avec le X ventral au niveau du cardia.

Envisageons maintenant *le rameau solaire* droit du X ventral.

Il n'est pas mentionné dans les descriptions classiques et c'est Botar qui pour la première fois, chez le singe Hamadryas (*An. Anat. path.*, t. X, n° 8), le signale comme un filet se détachant du rameau hépatique du X ventral au niveau de la face inférieure du foie. Il suit un trajet rétro-cave et se termine dans le ganglion semi-lunaire droit.

Toutefois Delmas et Laux (*Anat. méd.-chir.*, Masson, 1933), figurent (pl. V), mais sans le signaler dans le texte, une anastomose du plexus diaphragmatique inférieur droit avec le X ventral au niveau du cardia, réalisant ainsi au rameau solaire du X ventral. Personnellement, nous l'avons rencontré 2 fois sur 30 sujets adultes et 3 fois sur 18 fœtus. Il existe d'ailleurs 2 types de disposition.

Type I (1 cas) (fig. 3). — Il se détache du X ventral, au niveau de l'orifice œsophagien du diaphragme, un filet qui descend entre le diaphragme et la veine cave inférieure, le long de l'artère diaphragmatique inférieure, pour se terminer dans le ganglion semi-lunaire droit.

Type II (fig. 3). — 1 cas chez l'adulte, 3 cas chez le fœtus. On voit naître du rameau hépatique du X ventral, au niveau de la face antérieure du lobe de Spiegel, un rameau, qui suit le canal fibreux d'Arantius, en abandonnant dans ce trajet quelques filets au foie, et qui atteint ainsi la veine cave inférieure. Il descend alors en arrière de ce vaissau, le long de l'artère diaphragmatique inférieure, en augmentant progressivement de volume. Il se dédouble à un niveau variable, présente un ou deux nodules ganglionnaires et enfin se jette, après avoir émis quelques filets surrénaliens, dans le ganglion semi-lunaire droit, au niveau de la terminaison dans ce dernier du X dorsal.

En raison de son trajet, de ses rapports et de ses branches surrénales, il paraît *logique d'admettre* que ce rameau solaire droit, soit de type I ou II, représente une *anastomose du plexus diaphragmatique inférieur avec le X central ou son rameau hépatique*.

Cette conception se trouve d'ailleurs renforcée par ce fait que nous avons rencontré, sur une pièce, un filet hépatique isolé très apparent du plexus diaphragmatique inférieur droit, qui occupait la même situation que le segment rétro-cave du rameau solaire droit précédemment décrit. Nous étions, de ce fait, fixés sur la véritable signification de ce segment et il devenait évident, par suite, que le segment hépatique du rameau solaire, dans le type II par exemple, représentait bien une anastomose du segment rétro-cave avec les branches hépatiques du X ventral.

En somme, les rameaux solaires, droit et gauche du X ventral ne sont que des anastomoses de ce nerf avec les plexus diaphragmatiques inférieurs correspondants.

De tels faits ne doivent pas nous surprendre, car nous savons que ces mêmes plexus peuvent également s'anastomoser avec le X dorsal au voisinage du tronc cœliaque, — 5 fois sur 30 à droite et 5 fois à gauche (fig. 1 et 2). — Ce sont là des exemples frappants de l'intrication du sympathique et du pneumogastrique.

Toutefois, il nous paraît intéressant d'envisager ici ces faits sous un autre angle et de souligner, en particulier, qu'ils élargissent le cercle des relations du plexus diaphragmatique inférieur.

A côté de l'anastomose classique du plexus droit avec le phrénique, il faudra désormais signaler celles qui l'unissent aux X dorsal et ventral, et d'autre part, faire une place spéciale à celle du plexus gauche et du X ventral, constante dans la moitié des cas.

Bien plus, les plexus diaphragmatiques peuvent donner des *filets hépatiques directs* (fig. 3), et, *quant aux branches gastriques* du plexus gauche, déjà d'ailleurs signalées par d'Arcy Mac-Crea, elles ne constituent pas une exception. En effet non seulement ce plexus, par le rameau solaire gauche du X ventral, fournit le rameau de la grosse tubérosité, mais encore il envoie directement à la face postérieure de l'estomac des filets satellites d'artères gastriques accessoires, branches de la diaphragmatique inférieure gauche (fig. 2), comme nous avons pu le constater 4 fois sur 30.

Bref, il existe des *ramifications* du plexus diaphragmatique inférieur à destinée surréno-gastro-hépatique, et *surtout des anastomoses* avec les pneumogastriques ventral et dorsal, qui peuvent conduire à nouveau leurs fibres dans le territoire gastro-hépatique.

Nous voudrions nous garder de généralisations trop hâtives, mais néanmoins on serait en droit de penser — puisqu'il existe un même système nerveux sympathique « phréno-surréno-hépato-gastrique » macroscopiquement individualisé — que les divers organes intéressés sont susceptibles de réagir les uns sur les autres. Ceci pourrait éclairer la pathogénie de certaines affections et dévoilerait peut-être le rôle possible d'un « *cercle vicieux de renforcement gastro-phrénique* », par exemple dans les éventrations diaphragmatiques consécutives à des affections gastriques où prédomine l'aérogastrie.

Pour conclure, nous dirons :

1° Qu'il existe *des rameaux solaires droit et gauche du X ventral.* Le dernier est constant dans la moitié des cas et donne des filets gastriques, hépatiques, phréniques, péritonéaux et surrénaux.

2° Que ces rameaux solaires doivent être considérés comme des *anastomoses du X ventral avec des plexus diaphragmatiques inférieurs correspondants.* Ces anastomoses sont comparables à celles qui existent entre ces mêmes plexus et la terminaison du X dorsal au voisinage du tronc cœliaque.

3° Que l'existence d'un même système nerveux sympathique, en particulier « *phréno-gastrique* », — à fibres directes ou passant dans le pneumogastrique ventral par le rameau solaire gauche. — peut expliquer, du moins dans une certaine mesure, le retentissement de certaines affections gastriques, telles que l'aérogastrie. sur le tonus du diaphragme et par suite sur les éventrations diaphragmatiques.

(Travail du Laboratoire d'Anatomie de Lille.
Directeur : professeur Cordier.)

LA TERMINAISON DES NERFS PNEUMOGASTRIQUES CHEZ LE FŒTUS HUMAIN

par

P. Coulouma.

Il nous a paru intéressant de faire ici, sur la terminaison abdominale des pneumogastriques chez le fœtus humain, une étude que l'on pourra rapprocher de celles que nous avons déjà publiées chez l'adulte.

Certes, si dans l'ensemble le schéma de la configuration nerveuse reste le même, il n'en est pas moins vrai que certaines différences s'accusent, comme nous le verrons.

Ajoutons d'autre part qu'en raison de la faible densité chez le fœtus du tissu fibro-cellulaire et de la moindre résistance des adhérences diaphragmatiques du foie, nous avons pu mettre en évidence — *plus facilement* — certains nerfs tels que les rameaux solaires droits du X ventral.

Nous ne décrirons pas en détail les différents types de disposition nerveuse (fig. 1, 2, 3, 4) que nous avons observés sur 18 dissections, et nous nous bornerons à énoncer les résultats d'ensemble.

I. Les X droit et gauche échangent des anastomoses au niveau de la portion sous-trachéale de l'œsophage. Du droit se détache en général un filet qui passe en avant du conduit digestif pour rejoindre le gauche, tandis que ce dernier envoie 1 ou 2 rameaux du X droit en arrière de l'œsophage.

Il n'y a pas, à proprement parler, un riche plexus périœsophagien, comme chez l'adulte et les nerfs de la X° paire conservant leur autonomie jusqu'au cardia. A ce niveau, en raison de leur situation, on distingue un X ventral et un X dorsal, qui continuent respectivement les troncs gauche et droit, mais qui contiennent chacun des fibres des 2 nerfs.

II. Le X dorsal se termine le plus souvent en se divisant en 2 branches. l'une gastrique, l'autre solaire (fig. 1, 3, 4). Néanmoins, sur 3 dissections, nous l'avons vu se terminer en donnant naissance (fig. 2) à des nerfs gastriques, gastro-hépatiques et gastro-hépato-solaires.

On peut lui décrire 4 groupes de branches :

a) *Gastriques.* — Il existe en général un nerf principal postérieur de la petite courbure (1) qui abandonne des filets supérieurs, moyens et inférieurs, ces deniers se terminant toujours à distance du pylore.

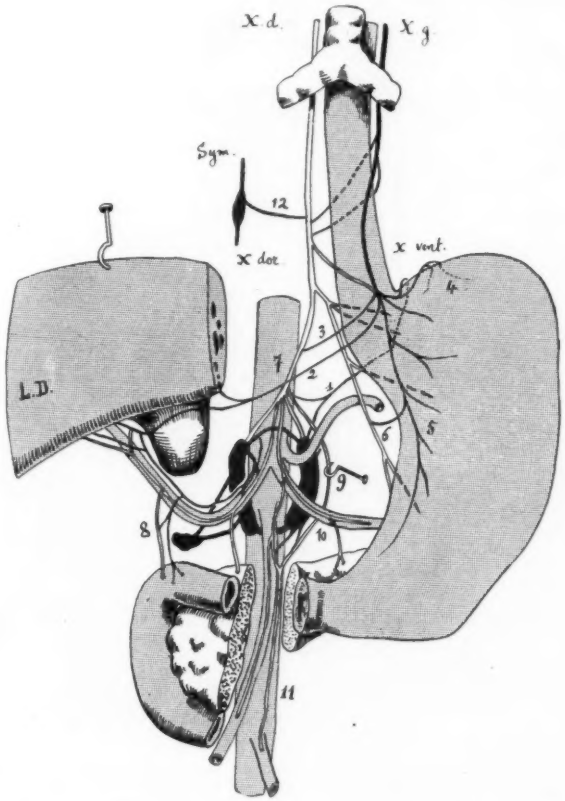

FIG. 1. — *La terminaison des nerfs pneumogastriques chez le fœtus humain.*

1, rameau solaire du X ventral. — *2*, nerf gastro-hépatique. — *3*, anastomose des X ventral et dorsal. — *4*, nerf de la grosse tubérosité. — *5*, nerf principal antérieur de la petite courbure. — *6*, nerf principal postérieur de la petite courbure. — *7*, branche terminale du X dorsal à destinée solaire et vasculaire. — *8*, nerfs duodénaux. — *9*, rameau mésentérique inférieur du X dorsal. — *10*, rameau pancréatico-splénique. — *11*, nerf interméséntérique formé par une branche du X dorsal et 2 racines du grand semi-lunaire gauche. — *12*, anastomose vago-sympathique.

(1) Nous adoptons la terminologie de Latarjet et Bertrand.

Sur 3 pièces (fig. 2) les rameaux gastriques supérieurs se détachent directement du X dorsal, ainsi que de son rameau gastro-hépatique, et il est à noter que certains se terminent sur le versant antérieur de l'estomac

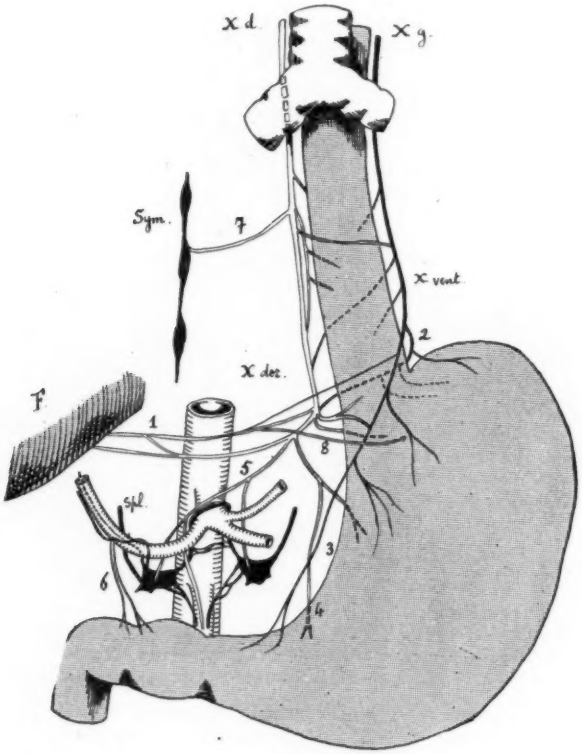

FIG. 2. — *La terminaison des nerfs pneumogastriques chez le fœtus humain. Le cercle péricardial d'anastomose entre les X ventral et dorsal.*

1, nerfs gastro-hépatiques branches du X dorsal. — *2*, anse cardiale dorso-ventrale et rameaux de la grosse tubérosité. — *3*, nerf principal antérieur de la petite courbure. — *4*, nerf principal postérieur de la petite courbure. — *5*, branche terminale mésentérico-solaire du X dorsal. — *6*, nerfs duodéno-pyloriques. — *7*, anastomose vago-sympathique. — *8*, nerf gastrique antérieur et supérieur, branche du nerf hépatique du X dorsal.

où ils s'anastomosent avec les nerfs gastriques du X ventral. Quant aux rameaux moyens et inférieurs, ils proviennent d'un tronc commun gastro-hépato-solaire.

b) *Solaires.* — Ces branches vont se terminer presque toujours dans

les 2 ganglions semi-lunaires. La branche solaire droite s'anastomose sur 2 dissections (fig. 3) avec le plexus diaphragmatique inférieur droit.

c) *Vasculaires.* — Il existe assez fréquemment des filets de la branche solaire du X dorsal qui accompagnent l'hépatique (fig. 1 et 4), la splénique (fig. 1) (ils envoient des ramuscules au pancréas) et la mésentérique supérieure (fig. 1, 2, 4).

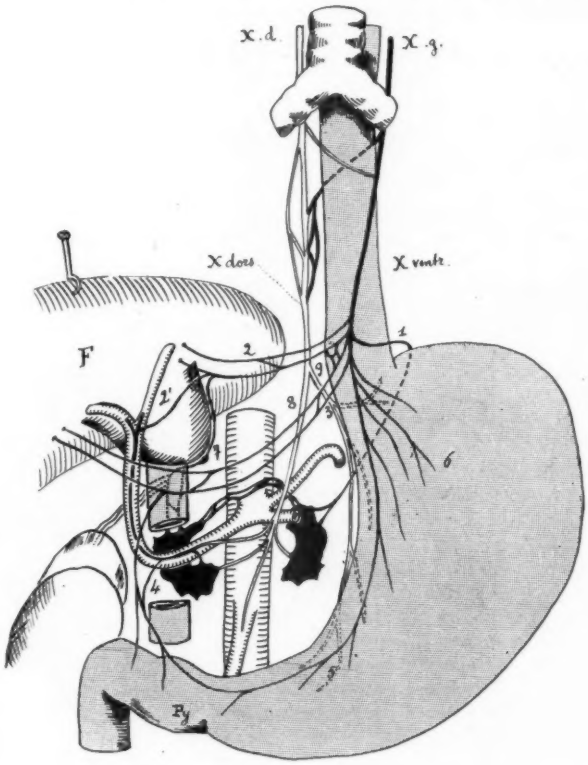

FIG. 3. — *La terminaison des nerfs pneumogastriques chez le fœtus humain. Rameau solaire droit du X ventral.*

1, nerf hépatique du X ventral. — *2*, rameau solaire droit. — *3*, anastomose du plexus hépatique antérieur et du nerf hépatique du X ventral. — *4*, rameaux gastriques antérieurs. — *5*, nerf principal antérieur de la petite courbure. — *6*, rameau pylorique du plexus coronaire. — *7*, rameau coronaire très net du X ventral. — *8*, origine des nerfs gastriques postérieurs. — *9*, rameau solaire du X dorsal. — *10*, anastomose du précédent et du plexus diaphragmatique inférieur droit. — *11*, nerfs duodénaux.

Nous n'en avons pas rencontré pour la coronaire stomachique. Par contre, sur une pièce (fig. 1), on peut voir un nerf intermésentérique gauche formé manifestement par des racines du ganglion semi-lunaire correspondant et du X dorsal.

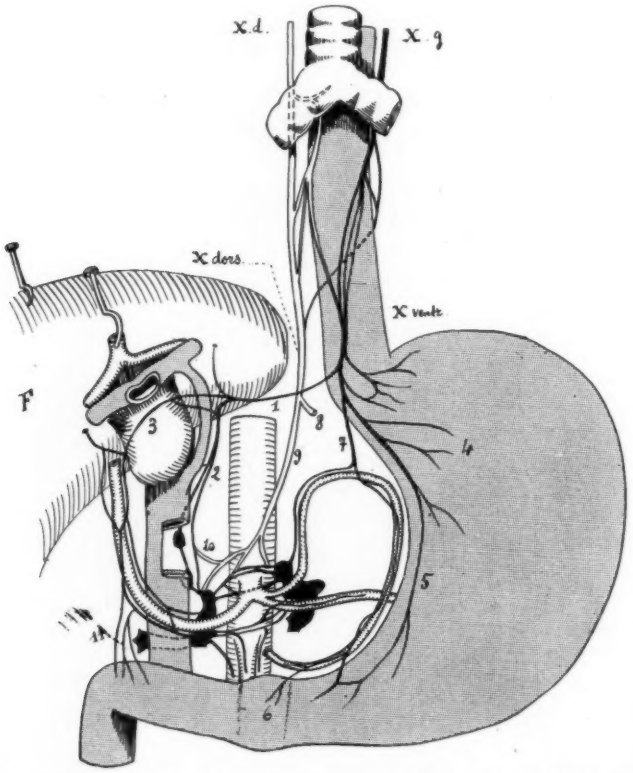

FIG. 4. — *La terminaison des nerfs pneumogastriques chez le fœtus humain. Rameaux solaires droit et gauche du X ventral.*

1, rameau solaire gauche. — *2*, nerfs hépatiques supérieurs du X ventral. — *2'*, leur anastomose avec le plexus hépatique antérieur. — *3*, nerfs hépatiques inférieurs du X ventral. — *4*, nerfs duodéno-pyloriques. — *5*, nerf principal antérieur de la petite courbure. — *6*, nerfs gastriques antérieurs. — *7*, rameau solaire droit du X ventral. — *8*, branche terminale du X dorsal à destinée hépato-mésentérico-solaire. — *9*, origine des nerfs gastriques postérieurs.

d) *Hépatiques.* — Sur 3 pièces (fig. 2) du X dorsal, au niveau du cardia, se détachent pour le lobe gauche du foie, 2 nerfs dont l'un est anastomosé

avec un filet hépatique du X ventral. Cette disposition est assez curieuse, car ces nerfs sont habituellement fournis par le X ventral.

III. Le X ventral peut, au niveau du cardia, s'étaler en une lame fenêtrée ou par contre se diviser en plusieurs branches nettement individualisées et dont l'une se rend parfois au X dorsal, constituant l'anse pré ou rétro-cardiale (fig. 1 et 2).

D'une façon schématique, on peut diviser ses branches en 4 groupes principaux :

a) *Gastrique.* — Il existe le plus souvent un long nerf bien individualisé, *nerf principal antérieur de la petite courbure* qui abandonne des rameaux supérieurs et moyens au versant antérieur de l'estomac. Lui-même se termine en général un peu avant le pylore. Mais il n'est pas rare de le voir s'anastomoser (6 fois sur 18) avec les nerfs duodéno-pyloriques (fig. 4) des branches hépatiques du X ventral et du plexus solaire, contribuant ainsi à former un cercle nerveux complet gastro-hépato-pylorique.

b) *Hépatique.* — Au nombre de 1 à 4, les nerfs de ce groupe (fig. 1 et 3) gagnent le lobe gauche du foie et s'anastomosent en avant du lobe de Spiegel avec les branches du plexus solaire et du X dorsal, qui constituent le plexus hépatique antérieur.

A noter que sur 3 dissections (fig. 4), il existe également des nerfs hépatiques du X ventral pour le côté droit nettement séparés des précédents.

c) *Solaire.* — Nous avons déjà, dans un autre travail, précisé la signification et donné une description détaillée des branches solaires chez l'adulte. Disons tout de suite qu'elles empruntent le trajet du plexus diaphragmatique inférieur pour atteindre les ganglions.

La *branche solaire gauche*, rencontrée 8 fois sur les 18 dissections, se détache du X ventral au niveau du cardia, contourne l'encoche œsophago-gastrique et accolée au diaphragme, descend jusqu'au ganglion semi-lunaire. Elle fournit de façon constante, *peu après son origine*, des filets à la grosse tubérosité (nerf de la grosse tubérosité), et *à sa terminaison* s'anastomose (3 cas) avec la branche solaire du X dorsal (fig. 1).

La *branche solaire droite* est beaucoup plus rare : nous ne l'avons rencontrée que 3 fois sur 18 dissections (fig. 3 et 4). Elle se détache du rameau hépatique du X ventral au niveau de la face supérieure du lobe gauche, et de là contourne le lobe du Spiegel en suivant le canal veineux d'Arantius. Elle atteint ainsi la veine cave inférieure et descend en arrière d'elle, confondue avec le plexus diaphragmatique inférieur pour se jeter dans le ganglion semi-lunaire droit.

d) *Coronaire.* — Il convient d'insister ici sur la présence d'une branche du X ventral (7 fois sur 18), qui se détache par un tronc commun avec le nerf principal antérieur de la petite courbure (fig. 3) et qui se dirige vers la coronaire stomachique. A son niveau elle se divise en 2 branches, qui vont désormais cheminer au contact immédiat du vaisseau et se terminer l'une au pylore, — après s'être anastomosée avec le nerf principal antérieur de la petite courbure, — l'autre dans le ganglion semi-lunaire gauche.

Il nous paraît logique de considérer cette branche comme un nerf gastro-pylorique du X ventral, uni au niveau de la coronaire, avec les nerfs sympathiques du plexus solaire qui accompagnent l'artère. Telle

est du moins l'interprétation que justifient pleinement nos recherches, chez les mammifères et surtout chez les oiseaux, où le pneumogastrique s'unit au sympathique au niveau du proventricule par un ou plusieurs filets qui vont des nerfs gastriques au plexus de la coronaire.

Dans nos conclusions, nous voudrions insister sur trois points particuliers :

1° Les deux X ventral et dorsal ont un vaste système d'anastomoses. Ils sont unis entre eux, suivant les cas, par une anse cardiale, par leurs rameaux hépatiques, gastriques et solaires. D'autre part, ils sont anastomosés avec les ganglions semi-lunaires et les plexus sympathiques diaphragmatiques inférieur, coronaire, enfin hépatique (au niveau de ses branches hilaires et duodéno-pyloriques).

2° Il est une constatation évidente, du point de vue macroscopique, c'est que le X ventral a la même destinée gastro-hépato-solaire que le X dorsal, et ne doit pas être considéré comme une simple collatérale de ce dernier.

3° La distribution chez le fœtus des X ventral et dorsal est moins riche que chez l'adulte, en particulier au niveau de l'estomac. Elle n'en est pas moins, dans son ensemble, aussi complexe, surtout si l'on veut tenter une systématisation trop précise des branches vagales en faisant la part exacte du sympathique.

(Travail du Laboratoire d'Anatomie de Lille.
Directeur : professeur Cordier.)

TUMEUR PSEUDO-ANÉVRYSMALE DE LA MAIN

par

P.-Ch. Fabre et P. Dambrin.

Il ne semble pas que le diagnostic d'anévrysme cirsoïde puisse cliniquement prêter à une grande difficulté. Nous venons cependant de suivre pendant quelques jours une malade qui présentait, au niveau de la main droite, une tumeur anévrysmale dont le diagnostic était particulièrement difficile. Nous en reproduisons l'étude complète avec l'artériographie et les microphotographies de la tumeur qui illustrent l'observation et en fixent l'intérêt, tant au point de vue clinique qu'anatomo-pathologique.

Mme L... (Marie), âgée de soixante-six ans, est hospitalisée le 11 avril 1934 au Centre anti-cancéreux de Toulouse.

Au début du mois de décembre 1933, la malade avait observé l'apparition d'une petite tumeur au niveau de sa main droite; cette lésion indolore ne l'avait d'abord nullement préoccupée; c'est devant son augmentation progressive qu'elle s'est décidée à la montrer à son médecin qui l'a adressée au service du professeur Ducuing.

Examen de la malade. — Localement on note dans le premier espace interdigital la présence d'une tumeur ovoïde, du volume d'une petite poire, indolore, d'une couleur bleuâtre, violacée; la tumeur est assez molle, irréductible; son contour est en certains points irrégulier, lobulé.

Les veines de la main, de l'avant-bras et du bras sont considérablement dilatées, énormes, flexueuses (fig. 1). Le pouls radial bat très fort. La tumeur paraît légèrement pulsatile et présente des battements perceptibles à jour frisant, isochrones à ceux du pouls.

La palpation des grosses veines dilatées fait percevoir un léger thrill.

Enfin l'auscultation de la tumeur au stéthoscope permet de constater un souffle systolique. Ce souffle est encore perceptible le long de la grosse veine radiale jusqu'au pli du coude.

L'état général de la malade est mauvais, elle est d'une maigreur extrême et dans un état de déshydratation très marquée. Elle s'alimente à peine. Elle est très faible. Le pronostic, basé surtout sur cet état cachectique, s'avère dès l'abord des plus sombres.

FIG. 1. — *Aspect de la tumeur pseudo-anévrysmale de la main.*

L'examen complet nous montre la présence d'une tumeur siégeant dans la fosse lombaire et le flanc droit. La malade n'a jamais présenté de douleurs à ce niveau, ni d'hématuries. Une radiographie montre que le côlon descendant est refoulé par cette masse postérieure.

Le 20 avril, après dénudation de la radiale dans la tabatière anatomique, nous injectons 10 centimètres cubes de thorotrast et pratiquons un premier cliché radiographique qui montre que la tumeur est richement vasculaire et que par son intermédiaire le système veineux s'est complètement injecté.

Quelques secondes plus tard, un nouveau cliché montre qu'à peu près tout le thorotrast a quitté le champ de la région, sauf une certaine quantité au niveau de la tumeur et au niveau des extrémités des doigts. Ce cliché montre en même temps la destruction du deuxième métacarpien qui a presque complètement disparu.

Quelques jours plus tard, le 12 mai, on constate l'apparition d'une tumeur assez dure, du volume d'une noix, mobile et paraissant plurilobée, siégeant au niveau de la région parotidienne droite. Sous anesthésie locale, on en fait

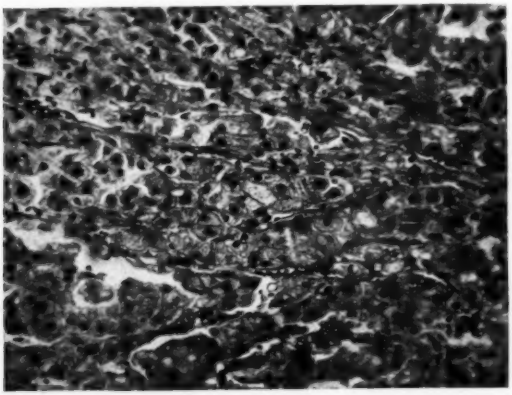

FIG. 2. — *Aspect histologique de la tumeur rénale.*

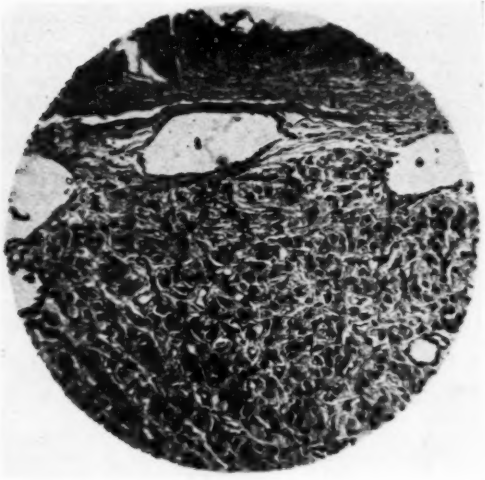

FIG. 3. — *Aspect histologique de la tumeur métastatique de la main.*

l'exérèse. Le docteur Bassal, chef de laboratoire au Centre anti-cancéreux, en pratique l'examen : ganglion envahi par un épithélioma atypique dont l'origine ne peut être précisée.

La cachexie augmente progressivement et, le 16 mai, la malade meurt.

NÉCROPSIE. — 1° Enorme tumeur du pôle inférieur du rein gauche : Epithé-

lioma à cellules claires, en certains points sombres, ailleurs architecture trabéculaire parfois végétante (fig. 2).

2° Prélèvement de la main : L'injection à la paraffine et la dissection ne donnent que peu de renseignements sur la tumeur.

Examen histologique : Epithélioma atypique infiltrant un tissu contenant de très nombreux capillaires; ceux-ci dont certains sont particulièrement volumineux, sont très dilatés à la périphérie de la tumeur et sont moins visibles au contraire dans la zone centrale où ils sont aplatis par les éléments voisins.

Métastase de la tumeur rénale (fig. 3).

Le diagnostic clinique de la tumeur de la main (le seul que nous envisagions ici) était fatalement erroné, car on ne pouvait songer à autre chose qu'à un anévrysme cirsoïde. La radiographie a différemment orienté notre opinion en décelant l'absence presque totale du deuxième métacarpien. Cette constatation nous a fait conclure dans le sens d'une tumeur ulcérative, hypothèse que devait confirmer l'examen direct de la pièce.

Ces faits présentent donc un intérêt clinique réel par le diagnostic différentiel rare qu'ils comportaient.

Du point de vue histologique, il convient de retenir seulement l'extraordinaire développement des vaisseaux de la tumeur métastatique en présence de laquelle nous nous sommes trouvés. A peu près à la même date, MM. Constantini, Cartillet et Liaros présentaient, à la Société de Chirurgie d'Alger, un cas semblable au nôtre (ostéo-sarcome du cubitus droit avec signe d'anévrysme artério-veineux de l'humérale). Des faits de cet ordre sont certainement assez rares, mais il nous paraît intéressant de relater notre observation parce qu'elle est particulièrement typique.

(Travail du Centre anti-cancéreux de Toulouse. Professeur Ducuing.)

AGÉNÉSIE SACRO-LOMBAIRE TOTALE

par

Anna Misnay et György Habán.

L'isolement anatomique, et surtout la rareté, a toujours attiré l'attention des auteurs sur les anomalies de développement. L'importance spéciale de ces anomalies fut soulignée bien souvent par leur étude, qui rendait explicables les *étapes séparées* du développement normal.

Nous pouvons nous rendre compte d'une anomalie de développement très rare par ce qui suit :

La réaction de Wassermann se montra négative. Aucun monstre n'avait été signalé dans la famille. Chez la mère du monstre présent, la gestation s'est effectuée sans aucun phénomène pathologique; la mère déclare avoir senti pour la première fois les premiers mouvements du fœtus au cours du *quatrième mois*; l'accouchement se fait normalement suivant le mécanisme de la *position postérieure*. Avant l'accouchement les bruits du cœur ne sont pas perceptibles. Dix minutes après l'accouchement le placenta sortit intact ainsi que les membranes de l'œuf. La longueur du cordon ombilical est de 51 centimètres.

COMPTE RENDU D'AUTOPSIE (n° 45.975/1080).

DESCRIPTION EXTÉRIEURE. — Circonférence de la tête du cadavre : 30 centimètres. Le cuir chevelu est bien développé et couvert de cheveux crépus brunâtres. Le crâne, le visage, le tronc et les extrémités supérieures sont bien développés et parfaitement réguliers; les longueurs des extrémités supérieures

FIG. 1. — *Le monstre vu de face.*

du moignon de l'épaule sont à la pointe du médius : 27 centimètres, 3 centimètres; le tronc se termine au-dessous du nombril par un cône dont la pointe est tournée vers le bas ; il est recouvert de peau lanugineuse, et ne présente aucune solution de continuité ni de débris membraneux. Les extrémités inférieures et, autant que l'inspection extérieure permet d'en juger, le bassin, manquent complètement; conséquemment, ni l'anus, ni les organes génitaux extérieurs ne sont développés. Le sexe du monstre ne peut donc être établi (fig. 1 et 2).

La longueur du torse mesurée par derrière, du haut de l'épaule, est de 12 centimètres; mesurée par devant, de la jugulaire : 11,5 cm. Le nombril placé normalement ne présente aucune irrégularité. La coupe du cordon ombilical montre la veine ombilicale et une seule artère ombilicale. La colonne vertébrale, autant que l'on peut la palper à travers la peau, se termine à la limite des vertèbres dorsales et lombaires, et vers la fin du tronc, à la partie conique, nul os n'est palpable. La circonférence du ventre, à hauteur du nombril, est de 47 centimètres.

Des radiographies ont été faites de ce monstre, avant son autopsie, en position antérieure, dorso-ventrale et postérieure, ventro-dorsale. On a pu constater

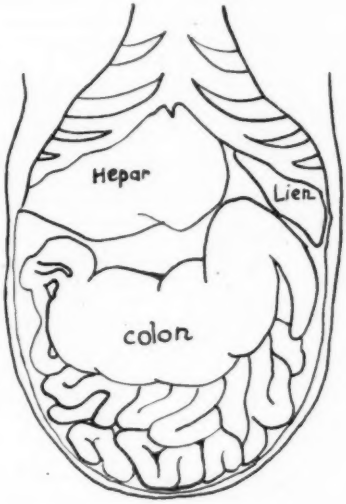

FIG. 2. — *Cavité abdominale avec le côlon transverse fort dilaté et le côlon descendant avec l'extrémité fermée.*

que les os du crâne, du visage, des épaules et des extrémités supérieures étaient complètement développés et réguliers. D'après ces radiographies, les 7 vertèbres cervicales et les 10 vertèbres dorsales sont bien reconnaissables, 10 côtes partent à droite, 9 côtes à gauche. A partir de la 10e vertèbre dorsale, et plus bas, vers la partie du ventre grossièrement développée, on ne reconnaît l'existence d'aucun os (fig. 3).

EXAMEN INTÉRIEUR. — *Cavité abdominale.* — Nous avons ouvert les cavités abdominale et thoracique, au moyen d'une incision frontale liant les creux d'aisselles au bas du tronc. Le tissu adipeux de la peau est bien développé ; l'épaisseur est en moyenne de 2 millimètres et arrive à atteindre 5 à 6 millimètres à la partie inférieure du tronc. Les muscles sont bien développés. Vers l'ombilic en arrière et en bas, sur la ligne médiane, on trouve une bride formée par une doublure du péritoine, divisant la cavité abdominale, en partie, en deux moitiés égales. Dans cette bride passe la seule artère ombilicale qui existe. La veine de l'ombilic se dirige vers le foie et le divise en deux parties sépa-

rées. Les deux moitiés du foie — au-dessus et au-dessous de la veine ombilicale — ne sont reliées que par un mince pont de tissu hépatique. La continuation de la seule artère ombilicale est formée par l'aorte abdominale. Le diaphragme est intact et sépare la cavité abdominale de la cage thoracique. La majeure partie de la cavité abdominale est remplie par les intestins qui paraissent bien développés; l'intestin grêle est normal; il n'est ni dilaté ni rétréci. Sur le gros intestin on reconnaît les côlons : ascendant, transverse et descendant. Ce dernier se termine aveuglément à la limite du côlon sigma, quelque peu au-dessous du nombril, et pend librement dans la cavité abdominale.

Le côlon transverse s'est dilaté dans sa largeur de presque un pouce. Tout le gros intestin, ainsi que la partie inférieure de l'intestin grêle, est rempli de méconium. L'appendice vermiforme est bien développé. Le sigma et le rectum, ainsi que les organes urinaires et génitaux, manquent totalement. Le sexe de ce monstre n'a pas pu être établi, même à l'autopsie. Les uretères et les reins

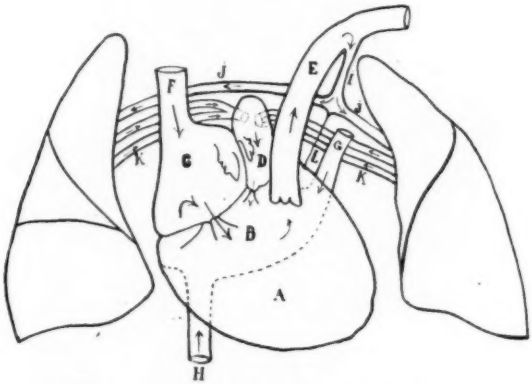

FIG. 3. — *Le cœur et les veines principales.*

Les flèches indiquent la direction de la circulation : *A*, ventricule commun. *B-C*, oreillette droite. *D*, oreillette gauche. *E*, l'aorte. *F*. veine cave supérieure gauche. *G*, veine cave supérieure droite. *H*, veine cave inférieure. *I*, canal de Botal. *J*, artères pulmonaires. *K*, veines pulmonaires. *L*, le tronc pulmonaire clos.

font aussi défaut des deux côtés. Le grand épiploon, l'estomac et le pancréas sont bien développés. La rate se trouve à sa place normale; elle est de volume ordinaire. Le foie est placé à droite dans la cavité abdominale; le lobe droit et surtout la partie droite et postérieure du foie est composé des matières cystiques de la grosseur d'un haricot, et parfois encore plus petites, séparées par de minces parois semblables à des pellicules contenant du liquide clair et muqueux. Les surrénales sont bien développées, des deux côtés.

Cavité thoracique. — Les deux poumons sont rétractés vers la colonne vertébrale. Le poumon droit a trois lobes, le gauche en a deux ; ils ne contiennent pas d'air, mais n'ont aucune altération pathologique. Le cœur est un peu plus volumineux que celui d'un fœtus ayant la même circonférence de tête; sa pointe se dirige un peu à gauche; la base est formée par le ventricule droit, et en grande partie par l'oreillette droite. Une cavité bien plus grande que d'habitude semble à première vue être le ventricule droit, et occupe la base du cœur; l'incision toutefois montre que tant par sa grandeur que par son siège, elle

correspond à un ventricule commun, sur lequel nulle trace de cloison ne peut être trouvée. L'aorte ayant le calibre d'un crayon prend son origine dans ce ventricule commun, à sa place normale; elle possède trois valvules régulièrement conformées; l'origine des deux coronaires cardiaques est également régulière. La naissance de l'artère pulmonaire ne peut être reconnue; à gauche seulement du début de cette aorte on trouve, sur la face intérieure du ventricule, une petite excroissance conique de la grandeur d'une lentille, qui peut correspondre au cône de l'artère pulmonaire complètement fermée et non développée. Au-dessus du ventricule et à droite, et partiellement en arrière, se trouve l'oreillette droite, plus large et plus grande que d'ordinaire. Sur sa face antérieure on peut reconnaître l'auricule droite. Dans l'oreillette se jettent les veines caves supérieure droite et inférieure, sur le côté droit, à la place normale. En arrière du ventricule, sur le côté gauche, s'ouvre la veine cave supérieure gauche, de la grosseur d'une sonde métallique, en reste du canal de Cuvier, laquelle remonte parallèlement à la veine cave supérieure droite conduisant à la veine sous-clavière gauche, respectivement à la veine jugulaire. Entre l'oreillette droite et le ventricule commun, on reconnait la valvule tricuspide et l'orifice artériel qui est plus large qu'habituellement. Entre l'oreillette droite et la partie ascendante de la crosse de l'aorte, un peu derrière celle-ci, on trouve une cavité de la grandeur d'un petit haricot, laquelle d'après sa paroi semble être, à première vue, un ventricule ; mais une inspection plus rigoureuse montre qu'elle correspond à l'oreillette gauche. Sur sa face antérieure, on peut reconnaître une petite formation ayant le caractère d'une auricule qui se trouve à la même hauteur que l'auricule droite déjà décrite, et placée en face d'elle. Entre l'oreillette gauche et le ventricule se trouve l'orifice artériel gauche, étroit et bien difficile à sonder, lequel de cette façon se trouve entre l'orifice artériel droit et l'aorte.

L'orifice est fermé par une formation de pellicule correspondant à la valvule mitrale rudimentaire; deux fibres musculaires s'élevant à peine sont visibles sur la paroi du ventricule, et peuvent correspondre aux muscles papillaires. Les cordons tendineux ne peuvent pas être reconnus. Entre les deux oreillettes on ne trouve aucune communication; la fosse ovale manque totalement, et l'habituelle ride valvulaire ne peut même pas être aperçue. Dans l'oreillette gauche s'ouvre la veine pulmonaire gauche, séparée en deux, et se réunissant avant l'orifice aux deux veines pulmonaires droites qui, du côté gauche, passent derrière l'aorte. A la limite de la crosse de l'aorte et de l'aorte descendante, le canal de Botal, de 2 millimètres de diamètre, prend son origine. Il descend derrière l'aorte ascendante et un peu à sa gauche; l'artère pulmonaire passant à droite et à gauche prend sa source à cet endroit. Dans la continuation du canal artériel de Botal, l'artère pulmonaire ne peut être suivie en bas que sur une longueur de 2 à 3 millimètres, après quoi elle se termine aveuglément, en forme d'un mince faisceau conduisant à cette partie de la paroi du ventricule commun que nous avons décrite comme le cône clos de l'artère pulmonaire.

La trachée et l'œsophage ne présentent aucune anomalie. Les méninges et le cerveau non plus.

Le canal vertébral se termine ouvertement à la 10e vertèbre dorsale et n'est fermé que par la musculature basse du dos. La moelle épinière se termine à la hauteur de la 10e vertèbre; elle est tout à fait normale, comme le sont les méninges.

Conséquemment à ce qui a été dit ci-dessus, il s'agit de telles anomalies graves de développement localisées sur le tronc et les viscères, dont l'interprétation est extrêmement difficile. Les défauts du développement déformant l'aspect du fœtus se produisent le plus souvent pendant la vie intra-utérine par la soudure des amnios.

Dans notre cas, on ne peut pas employer cette hypothèse parce que, nulle part sur le corps du fœtus, on ne trouve des membranes séparément développées, et même les membranes de l'œuf sont parfaitement intactes ; de plus, le cordon ombilical est une longueur normale. La grosse anomalie de développement

constatée par le cœur ne peut également être expliquée par la soudure des membranes au corps. En tenant compte du fait que le bassin et les extrémités inférieures du fœtus, comme les organes urinaires et génitaux et le rectum, manquent totalement, nous devons remonter la date de la formation du monstre au moment de la vie intra-utérine, au moment où les membranes n'étaient pas encore développées. Il semble sans doute que le développement a dû être troublé avant la troisième ou quatrième semaine de formation, car c'est à cette époque que les extrémités inférieures commencent à se former.

Dans notre cas, toutefois, non seulement les extrémités inférieures et la ceinture pelvienne manquaient, mais encore le développement du squelette s'arrêtait à la 10e vertèbre dorsale : on peut donc dire que seule la moitié supérieure du tronc était développée. On a donc tout lieu de supposer que ces altérations primitives sont dues à l'inefficacité de l'ovule créateur du monstre; il est toutefois possible de supposer que, lors du développement de l'ovule, celui-ci ait pu être touché par une influence quelconque qui par la suite ait conduit à la formation du monstre.

Les autres anomalies de développement indiquées ci-dessus peuvent être dues en partie à la constitution défectueuse du tronc (absence des reins), et aussi au développement altéré de l'ovule endommagé (anomalies du cœur). Ces anomalies de développement du cœur tâchaient respectivement à compenser la circulation modifiée par l'existence du ventricule commun et la clôture de l'artère pulmonaire. La fonction des poumons s'effectuait en effet par l'aorte et le canal artériel de Botal.

Nous donnons à ce monstre la qualification de : Agénésie sacro-lombaire totale.

Dans la formation des monstres, si difficiles à interpréter, nous voudrions démontrer que, malgré les déformations extérieures constatées et l'anomalie si importante des viscères, la partie du monstre développée dans les organes génitaux peut atteindre la grandeur parfaite et le développement normal.

(Travail de la IIe Clinique d'Obstétrico-Gynécologie [médecin en chef : docteur Elémer Mihalkovics] et de l'Institut d'Anatomie pathologique [médecin en chef : professeur Odön Zalka].)

II. — *COMITÉ SECRET*

La Société se réunit en Comité secret pour discuter de la prochaine Réunion plénière. Celle-ci avait été primitivement fixée au mois d'octobre 1936; plusieurs sujets avaient été envisagés, notamment, pour la partie anatomique, l'étude des rapports entre sympathique et glandes endocrines; le professeur Collin a déjà accepté d'être rapporteur.

Cependant le professeur Rouvière fait remarquer qu'en août 1936 a déjà lieu le Congrès international des Anatomistes, à Padoue; il sera peut-être difficile à certains membres de se déplacer deux fois dans un si court laps de temps.

A l'unanimité la Société recule la date de la Réunion plénière en 1937. Les sujets à l'ordre du jour seront ultérieurement envisagés.

Le Gérant : F. AMIRAULT. NIORT. — IMP. TH. MARTIN.